STANFORD UNIVERSITY LIBRARY
JAN 21 1921

Aus dem Königlichen pathologischen Institut zu Halle a. S.
Direktor: Geh. Med. Rat Prof. Dr. Beneke

Zur Lehre des sogenannten Plasmacytoms.

Inaugural-Dissertation

zur Erlangung der Doktorwürde

einer hohen Medizinischen Fakultät der Vereinigten Friedrichs-Universität Halle-Wittenberg

vorgelegt von

Julius Bünger
approbierter Arzt aus Barmen.

Borna-Leipzig
Buchdruckerei Robert Noske
1914.

Gedruckt mit Genehmigung der medizinischen Fakultät der Universität Halle-Wittenberg.

Referent: Geheimer Medizinalrat Professor Dr. Beneke.

Veit, z. z. Dekan.

Meiner Mutter gewidmet.

Gelegentlich der Beobachtung eines Falles von multiplen Myelomen des Knochenmarks stellte im Jahre 1904 Hoffmann unter E. Albrecht den Begriff des sogenannten Plasmacytoms auf. Er verstand hierunter eine geschwulstartige Bildung, die sich fast ausschließlich aus den von Unna entdeckten und von v. Marschalkó näher charakterisierten Plasmazellen aufbaute.

Von derartigen Geschwulstbildungen sind nur so wenige in der Literatur näher beschrieben, daß es sich wohl der Mühe lohnt, auf einen einschlägigen Fall näher einzugehen, wenn derselbe sich auch im Laufe der Untersuchung nicht als ein echtes „Blastom", sondern als eine eigenartige Form luetischer Infiltration herausstellte.

Von einem auswärtigen Arzt wurde der Chirurgischen Klinik zu Halle eine Patientin mit einem seit längerer Zeit bestehenden Lippengeschwüre und Schwellung der Halslymphdrüsen zur Behandlung überwiesen.

Geschwür und Drüsenschwellung machten klinisch einen bösartigen Eindruck und ließen nur eine Radikaloperation angezeigt erscheinen, die man auch gleich ausführte.

Das entfernte Lippenstück mitsamt den exstirpierten Drüsen gelangte zur mikroskopischen Untersuchung in das pathologische Institut. Auch hier war der erste Eindruck bei der makroskopischen wie mikroskopischen Untersuchung dazu angetan, eine maligne Geschwulstbildung anzunehmen. Die

klinische Diagnose Karzinom mußte allerdings sogleich abgelehnt werden. Das stark verdickte Lippenstück der Geschwürsgegend zeigte einen sehr zellreichen Charakter und nach der spezifischen Struktur und Färbbarkeit der Zellen handelte es sich um eine plasmazelluläre Bildung. Den Chirurgen wurde deshalb als Diagnose „Plasmacytom“ angegeben; gleichzeitig aber zog ich genaue Erkundigungen über den Fall und die Genese ein, da das Bild histologisch nicht klar war. Diese Erkundigungen sowie eine genaue Nachuntersuchung des Falles, sowohl klinisch als mikroskopisch, führten schließlich zum Resultat. Der positive Ausfall der nachträglich erst vorgenommenen Wassermannschen Reaktion, vor allem aber der sichere Nachweis der Spirochaete pallida in dem exzidierten Lippengeschwür stellten die spezifische Diagnose eines „syphilitischen Primäraffektes“ sicher.

Diese kurzen Angaben dürften hinreichen, um das Interesse für den Fall zu wecken und seine praktische Bedeutung zu erweisen.

Anamnese.

Frau S., 46 Jahre alt, aus E. Patientin stammt aus gesunder Familie, hat eine gesunde, erwachsene Tochter, zwei Kinder sind in jugendlichem Alter gestorben, das eine an Diphtherie, das andere an Darmkatarrh. Fehlgeburten hat Patientin nie gehabt. Der Mann ist nach ihrer Angabe völlig gesund.

In ihrer Jugend war Patientin gesund. In den 20er Jahren will sie einmal „gastrisches Fieber“, später häufiger Leberbeschwerden gehabt haben. Seit Jahren ist sie jedoch völlig gesund. Im September 1912 bekam Patientin eine „dicke Backe“, rechts, mit gleichzeitiger Schwellung der ganzen Kinngegend. Sie hielt die Erkrankung für eine Erkältung, machte feuchte Umschläge, und die Geschwulst ging auch in ein paar Tagen wieder zurück, die Backe wurde wieder vollkommen normal. Im Februar 1913 setzte

die jetzige Erkrankung der Patientin ein. Sie bemerkte am rechten Mundwinkel im Bereich der Unterlippe ein kleines „Bläschen“. Fast gleichzeitig schwoll die Unterkiefergegend und der Hals an. Diesmal aber war im Gegensatz zur vorigen Erkrankung die Schwellung durchaus nicht schmerzhaft, sondern kaum etwas empfindlich. Pat. hielt die Krankheit für etwas Ähnliches wie im Vorjahre und machte wieder Umschläge. Da sich jedoch weder das „Bläschen“ schloß, noch die Schwellung der Backe — auch trotz vom Arzt verordneter Pasten — weichen wollte, kam sie in die chirurgische Klinik nach Halle (27. Mai).

Status. Kräftige, gutgenährte, etwas fettleibige Patientin von gesundem Aussehen. Am rechten Mundwinkel ist die Unterlippe auf einem etwa einpfennigstückgroßen Bezirk ulzeriert. Das Geschwür ist flach, mit etwas eingetrocknetem Sekret bedeckt; nach der Entfernung des Sekrets nimmt man auf dem Grunde kleine Blutaustritte wahr. Das Geschwür ist mehr der Schleimhaut- als der Hautseite zugewandt. Es beginnt etwa auf der Höhe des Lippenrots. Von ihm strahlen weißliche Streifen aus. Die Lippe ist im Bereich des Geschwürs und in der nächsten Umgebung verdickt, ihre Konsistenz vermehrt. Die Unterkinngegend ist stark geschwollen. Es lassen sich mehrere bis haselnußgroße, ziemlich derbe Lymphknoten durchfühlen. Die Haut über ihnen ist beweglich. Mit der Muskulatur und dem tieferen Fettgewebe scheinen Beziehungen zu bestehen. Die Drüsenschwellung hält sich hauptsächlich an die rechte Seite, doch auch links fühlt man einige Knötchen durch.

Die inneren Organe gaben keinen pathologischen Befund. Im Urin waren weder Eiweiß noch Zucker. Auch war die Albumosenreaktion negativ.

Es wurde klinisch — obwohl das Fehlen der festen, zapfenförmigen Streifen stutzig machte — ein Karzinom der Lippe angenommen und das Lippengeschwür in Lokalanästhesie keilförmig exzidiert, gleichzeitig von einem Bogenschnitt aus (Selbstmörderschnitt, v. Bramann) die geschwollenen Drüsen mit exstirpiert. Beide Objekte kamen zur Untersuchnng in das pathologische Institut.

Makroskopischer Befund des Lippengeschwürs.

Keilförmig exzidiertes Lippenstück, dem rechten Winkel der Unterlippe entsprechend. Der größte Längsdurchmesser ist $4^1/_2$ cm, der kleinste 2 cm, die Höhe $3^1/_2$ cm. Die Lippe ist wulstig bis zu 1,8, ja 2 cm verdickt, etwas derb.

Auf der Oberfläche des verbreiterten, blaßgrauroten Lippenrots ist die Lippe nahe der Umschlagsfalte ulzeriert. Die Ulzeration ist ungefähr rund, flach, hat die Ausdehnung eines Einpfennigstücks, jedoch ist nicht das ganze Epithel dieses Gebietes verloren, sondern es wird von mehr weißlichen dünnen Epithelzügen durchzogen, die von dem graurot-schmutzigen nichtepithelbedeckten Gebiet durch ihre Farbe und leichtglänzende Beschaffenheit sich abheben. Der Geschwürsgrund ist nicht hart, quellend, nicht krebsartig weiß, sondern graurötlich, leicht schmutzig. Er zeigt keinen speckigen Belag, keine ausgesprochene Knötchenbildung, jedoch leicht unebene Beschaffenheit. Der Rand ist nicht wallartig aufgetrieben, nicht derb sklerotisch, nicht unterminiert, nicht sehr fetzig, sondern geht verdünnt ausgezogen allmählich zum normalen Teil über. Das Epithel der Umgebung ist gespannt, nicht verdickt, nicht hart oder gewuchert, vielmehr etwas gedehnt und leicht glänzend, es geht unmerklich ins normale Epithel über. Ein sagittaler Durchschnitt zeigt den gleichen allmählichen Übergang von Geschwürsrand, leicht gedehnter verdünnter Epitheldecke zu normaler Haut bezw. Schleimhaut.

Das Infiltrat reicht vom Lippenrot aus gut $3^1/_2$ mm tief abwärts, es grenzt ziemlich scharf ab, läßt sich aber in kleineren Zügen — durch die mehr graurötliche quellende Beschaffenheit kenntlich — noch in die tiefere Muskulatur verfolgen, in der es sich allmählich verliert. Nach der Schleimhautseite zu ist die Infiltration massiger als nach der Hautseite, auch ist sie nach der Schleimhautseite viel tiefer zu verfolgen und ergreift die Schleimdrüsen.

Makroskopischer Befund der Lymphdrüsen.

Mehrere stark vergrößerte, pralle, feuchte Lymphdrüsen von rötlichgrauer Farbe. Drei von ihnen gut mandelgroß, eine von

Haselnußgröße, drei weitere entsprechen einer kleinen Erbse. Die Oberfläche etwas uneben, Konsistenz vermehrt, die Bindegewebskapsel verdickt. Auf dem Schnitt erkennt man, daß die verdickte Kapsel locker gebaut ist, nirgends Narben oder narbige Einziehungen aufweist. Bei einigen Drüsen gehen von der Kapsel aus breite Bindegewebszüge in das Innere hinein und lassen nur noch recht schmale Felder für die etwas grauere, rötlichere, mehr quellende Drüsensubstanz frei. Bei anderen ist diese Septierung weniger oder gar nicht ausgesprochen und die normale Struktur fast oder ganz erhalten. Tuberkelknötchen, Verkäsungen oder Verkalkungen sowie Narben fehlen vollständig.

Mikroskopischer Befund der Lippe (sagittaler Durchschnitt).

Das Oberflächenepithel läßt an keiner Stelle eine Spur von Wucherung oder Zapfenbildung erkennen, es ist vielmehr eher verdünnt, gespannt, teilweise unterbrochen. Teilt man die Lippenhöhe in drei gleiche Teile ein, so bricht ungefähr genau an dem der Schleimhautseite entsprechenden Teilungsstrich das verdünnte Epithel ab. Das mittlere Drittel ist vollkommen von Epithel entblößt. Das der Schleimhautseite zugekehrte Drittel hat zunächst ein nur außerordentlich dünnes Epithel, dann reißt es beim Übergang zur Schleimhaut ab und es folgt eine epithelentblößte Schleimhautstelle, worauf das anfangs noch sehr verdünnte Epithel allmählich zur normalen Schleimhaut übergeht. Nach der Hautseite ist der Übergang zum Normalen schneller.

Bei dem der Schleimhautseite zugewandten Teilungsstrich auf der Lippenhöhe findet sich ein in die Tiefe ziehender senkrechter Spalt, in dessen Umgebung das Zellmaterial teilweise nekrotisch ist. Es zeigt sich ein außerordentlicher Kernzerfall, zahlreiche Kernbröckel liegen frei umher. Phagozyten oder Riesenzellen, auch solche nach dem Langhansschen Typus, werden vollkommen vermißt. Es finden sich spärliche, zum Teil zerfallene gelappte Leukozyten, doch stammen die Zelltrümmer hauptsächlich von lymphozytenähnlichen Elementen, neben denen noch einige guterhaltene Rundzellen liegen. Außerdem zahlreiche zerfallene rote Blutkörperchen.

Dieser Herd ist sehr klein und nur in wenigen Präparaten deutlich.

Abgesehen von diesem kleinen Herd ist das ganze Gebiet unterhalb des Lippenrots von zelligen Elementen sarkomähnlich durchsetzt. Stroma ist in manchen Teilen nur recht spärlich vorhanden. Die Infiltration hält sich in gleicher Dichte, in der schon makroskopisch gekennzeichneten Zone etwa $2^1/_2$ cm tief. Sie klingt nach der äußeren Haut schneller als nach der Schleimhautseite ab. Während sie sich an der Hautseite nur auf das lockere subepitheliale Gewebe beschränkt und die Gland. sebaceae nur in geringem Maße umgibt, geht sie nach der Schleimhautseite zu anfänglich in voller Breite weiter und ergreift die Schleimdrüsen. Einzelne Schleimdrüsenläppchen erscheinen vollkommen durch dichte Zellmassen ersetzt. Sie sind zum Teil stark zusammengedrängt und etwas atrophisch. In einzelnen Zellhaufen sieht man zentral guterhaltene Schleimdrüsenausführungsgänge, deren Beziehung zu Drüsenläppchen sich nicht mehr oder schwer nachweisen lassen.

In den tieferen Zonen des Infiltrates finden sich die oberflächlichen Schichten der Muskulatur; die Muskelbündel sind weit auseinander gedrängt. Dann bricht das Infiltrat innerhalb der Muskulatur ziemlich plötzlich ab, doch sind in den Bindegewebssepten der tiefsten Muskulatur noch ein paar vereinzelte große follikelartig angeordnete Zellhaufen wahrzunehmen.

Um viele kleine Gefäße zeigen sich hier und da kleinere und größere Zellanhäufungen gruppiert, die sich eng an das Gefäß halten, es zuweilen mantelartig einhüllen, zuweilen ihm in Knötchenform anlagern.

Das Hauptinfiltrationsgebiet läßt vornehmlich zwei Arten von Zellanordnung unterscheiden, die im ganzen am ehesten mit Lymphdrüsengewebe verglichen werden können.

Dichtere rundliche Zellgruppen vom typischen Bau der Solitärfollikel sind eingelagert in ein an die Lymphräume des Lymphdrüsenmarkes erinnerndes Gewebe, welches durch junge Granulationen des Bindegewebes und der Blut- und Lymphkapillaren dargestellt wird mit dem Unterschied, daß es hier so stark mit

Rundzellen infiltriert ist, daß das Stroma gegenüber den Zellen ganz zurücktritt. Von der Oberfläche nach der Tiefe zu treten die follikelartigen Bildungen etwas deutlicher heraus. Während in der direkt unter der Schleimhaut gelegenen Zone das dichtere in gefäßreiches Gewebe eingelagerte Zellmaterial entschieden vorwiegt, besonders an den Stellen, wo das Oberflächenepithel geschwunden ist, ist in den nichtepithelentblößten Gebieten die follikuläre Anordnung deutlicher.

Doch es ist nicht allein eine Differenz der Anordnung, sondern auch eine Differenz der Zellen selbst zu beobachten.

Die follikelartigen Bildungen bestehen aus einem helleren Zentrum nach Art eines Keimzentrums und einem dichten Ringwall von kleinen Lymphocyten. Dagegen zeigen die Zellen der an Ausdehnung weit überwiegenden gefäßreichen Zellwucherung erheblichere Größe und einen auffallenden Protoplasmareichtum. Der Kern liegt bei ihnen meist exzentrisch, hat deutliche „Radspeichen"struktur des Chromatins, und gewöhnlich liegt zwischen Kern und Protoplasma ein heller Hof. Nach Unna-Pappenheim färbt sich das Protoplasma dieser Zellen leuchtend rot. Hierdurch kommt die Verschiedenheit in der Anordnung der Zellmasse und die Differenz der Zellen selbst erst recht zur Geltung, weil die follikelartig angeordneten locker gelagerten Zellgruppen bei dieser Färbung nur als schwach blau gefärbte Elemente hervortreten. Die dichter gelagerten, netzartig angelegten, zum Teil reihenförmig gelagerten Zellmassen erscheinen als leuchtend rote Bänder, die an manchen Stellen zusammenfließend auf weite Strecken allein das Feld beherrschen. In den epithelentblößten Gebieten und der nächsten Nachbarschaft beherrschen sie das Gesichtsfeld fast ausschließlich. Es tritt hier, was ihre Anordnung anbetrifft, noch viel instruktiver als im Hämatoxylin-Eosin Präparat hervor, daß sie sich hauptsächlich an den Gefäßapparat des jungen Bindegewebes halten. Denn wo in dem epithelentblößten Gebiet die Wucherung der Gefäße und des Bindegewebes am stärksten ist, da treten eben auch die Zellen mit dem sich rot färbenden großen Protoplasmaleib am

deutlichsten hervor. So ist auch der vorher erwähnte Nekroseherd gewissermaßen demarkiert durch eine rotaufleuchtende Grenze.

Auch die unregelmäßig gebildeten Haufen um kleine Venen herum in der Tiefe weiter ab vom eigentlichen Infiltrationsgebiet, zeigen sich aus großen Zellen mit großem leuchtend rot färbbarem Protoplasmaleib zusammengesetzt.

War vorher die Beziehung zu dem Gefäßapparat hervorgehoben, so läßt sich doch auch konstatieren, daß am Rande der follikelartigen Anhäufungen schwach bläulich gefärbter Zellen sich gleichfalls peripherwärts ein Auftreten und schließliches Überwiegen der rot gefärbten Zellen bemerkbar macht. Dies tritt auch bei den follikelartig angeordneten Gebilden in der Tiefe deutlich hervor. Sie gruppieren sich gleichfalls meist um Gefäße herum; zentral bestehen sie aus kleinen bläulich gefärbten Zellen, zwischen denen in geringerer Anzahl gleichfalls bläulich gefärbte aber doppelt so große Zellen (Lymphoblasten) zerstreut liegen. Nach der Peripherie der Knötchen zu treten Zellen auf, die sich im Protoplasma leuchtend rot färben, erst vereinzelt, dann zahlreicher, bis sie zuletzt die kleineren bläulich gefärbten Zellen — die größeren sind nur noch ganz vereinzelt — bei weitem überwiegen. Sie werden auch allein in das lockere Zwischengewebe vorgeschoben.

Die im Protoplasma sich leuchtend rot färbenden Zellen zeigen im allgemeinen die doppelte Größe wie die lymphoiden Zellen, jedoch ist die Größe sehr wechselnd. Sie haben meist rundliche oder ovale, bei dichterer Lagerung mehr polyedrische Gestalt. Ihre Grenzen sind nicht immer scharf, sondern zuweilen etwas verschwommen. Der Kern zeigt meist eine ausgesprochen runde Form, ist zuweilen etwas eingedellt oder oval, auch seine Größe wechselt. Der Durchschnitt der Kerngröße entspricht etwa einem ganzen Lymphocyten. Das Chromatin ist meist randständig in 6—7 groben Körnern angeordnet; zentral oder meist leicht peripher befindet sich häufig ein rot aufleuchtendes stark lichtbrechendes Kernkörperchen. Die Chromatinkörner schmiegen sich der Kernhülle dicht an. Kernhülle, Kernkörperchen, Chromatinkörner sind

meist durch ein feines Chromatinnetz verbunden. Das Innere des Kernes ist meist hell. Der Kern liegt fast stets exzentrisch, meist so, daß er das Protoplasma leicht vorbuchtet oder über es hinauszuragen scheint. Nach der plasmareichen Seite folgt ein hellerer, weniger färbbarer oder ganz ungefärbter Hof, der bald mehr rundlich, bald band- oder halbmondförmig dem Kern sich anschmiegt und ihn von der Hauptmasse des zusammengeballten dunkelrot tingierten Protoplasmas trennt. Das Protoplasma ist entweder feinkörnig, oder mehr homogen, stets frei von spezifischen Granulis.

Zweifellos handelt es sich also um Zellen, die alle Eigenschaften der Plasmazellen im Sinne von v. Marschalkó besitzen. Sie geben der tumorartigen Bildung durch ihr fast ausschließliches Vorhandensein und ihre außerordentliche Zahl den Tumorcharakter.

Dies wäre die Hauptcharakterisierung der geschwulstartigen Bildung in der Lippe. Es ist jedoch zum genaueren Verständnis notwendig, einzelne Stellen besonders ins Auge zu fassen.

I. Partie aus dem Gebiet zwischen Schleimdrüsen und Muskulatur.

Eine kleine Zellenanhäufung, gebildet von den verschiedensten Elementen, in einem gut vaskularisierten Gebiet (eine kleine Arterie und mehrere Venen); die Adventitia der Venen ist stark gelockert und gewuchert.

Die Hauptmasse der Zellen wird dargestellt durch Lymphocyten, die einen chromatinreichen sich intensiv blau färbenden Kern und einen bald schmalen, bald mehr breiten, sich leicht bis tief rosa färbenden Plasmasaum haben. Ihnen gesellt sich eine gleich große Zahl von Zellen zu, die im Portoplasma gleiche, was den Kern anbelangt jedoch viel schwächere Färbbarkeit und ein Zurücktreten des Chromatins erkennen lassen. Häufig sind auch Mittelstufen zwischen beiden zu beobachten. Einige Zellen erscheinen dunkler rosa gefärbt. Von diesen aus lassen sich unter Zunahme der Basophilie des Plasmas und unter einem deutlichen Seitwärtsrücken des Kernes, der gleichzeitig chromatinreicher wird und das Chromatin in Körnchenform randständig der Kernhülle anlagert,

Übergänge zu Plasmazellen im Sinne von v. Marschalkó beobachten. Mit der Änderung der oben beschriebenen Merkmale bildet sich nämlich auch eine perinukläre Aufhellung, der helle Hof.

Unter den Lymphocyten finden sich auch Zellen von doppelter Größe als gewöhnlich, die eine selbständige Stellung neben ihren kleinen Schwesterformen einzunehmen scheinen, da der Größenabstand sich gleichbleibt, nicht durch Zwischenstufen überbrückt wird. Sie zeigen durchweg ein mehr körniges, stärker färbbares und der Kernhülle dicht anliegendes Chromatin und ein zentral oder leicht peripher gelegenes, zuweilen bläuliches, meist jedoch rosa bis rötlich leuchtendes Kernkörperchen, das durch Chromatinfäden mit der Kernhülle in Verbindung steht. Die Zellen wechseln von rundlichen, ovalen zu polyedrischen Formen, Protoplasma und Kern zeigen kleine Unterschiede in Masse und Färbbarkeit.

Von den leicht violett schimmernden Lymphocyten zeigen einzelne etwa doppelte Größe, peripher gelegenen Kern oder auch zwei Kerne und einen etwas breiteren Plasmamantel, in dem sich rundliche, bläschenartige, bald größere, bald kleinere Aufhellungen zeigen. Dieselbe Vakuolenbildung bezw. die gleichen Einlagerungen sind auch bei typischen Plasmazellen zu erkennen.

Sehr vereinzelt finden sich auch lymphocytenähnliche Zellen mit einem Zellleib von fast doppelter Größe und stark basophilem Protoplasma, deren Kern in Teilung begriffen ist. Das Chromatin ist stark dunkel, plumpfädig und bildet mitunter einen ausgeprägten Diaster.

Neben diesen lymphocytären Formen sieht man noch Stützzellen des Retikulärgewebes mit länglichen oder rundlichen Kernen, wenig körnigem Chromatin und sternförmigen, langausgezogenen Plasmastützfäden. Sodann meist intravaskulär einige gelappte Leukocyten, und zerstreut, meist weitab vom Gefäß gelegen, ein paar Mastzellen mit stark metachromatischer Körnelung. Die Mastzellen imitieren in ihrem äußeren Habitus oft die Plasmazellen.

Die topographische Anordnung der genannten Zellformen ist derart, daß sich um die kleinen zentral gelegenen Gefäße die kleinen Lymphocyten gleichmäßig gruppieren. Dazwischen liegen

die großen Lymphocyten mit Nucleolus in kleinerer Anzahl. Peripherwärts nehmen die Lymphocyten, besonders die großen Formen, an Zahl ab, während die plasmazellähnlichen Elemente sich mehren. Die Zahl der kleinen Lymphocyten bleibt ziemlich groß bis zur Peripherie. Ganz peripherwärts am weitesten vorgeschoben sind die typischen Plasmazellen. In der mittleren Zone wiegen die Übergangsformen vor.

II. Kleine Vene der tiefen Zone.

In der weniger infiltrierten tieferen Zone sind auch Stellen, wo fast nur die im Plasma rot gefärbten Zellen vorhanden sind. Sie gruppieren sich hier meist um eine kleine Vene herum, die Arterien kommen weniger in Frage. Betrachtet man eine solche kleine Vene genauer, so sieht man, daß die adventitielle Scheide sehr locker und gewuchert ist. Sie wird von fibroblastenähnlichen Zellen gebildet, deren Plasma stark basophil und deren Kern meist sehr chromatinreich ist. Das Chromatin ist unregelmäßig, klumpig angeordnet; bei einigen zeigt sich eine Andeutung der „Radspeichen"figur, bei anderen ist sie typisch ausgeprägt. Bei dieser Anordnung wird das Kerninnere hell. Die Zellen sind von wechselnder Gestalt, von sternförmigen Fibroblasten bis zu mehr rundlichen und ovalen Formen. Man sieht an manchen Stellen bei diesen Zellen auch mitotische Figuren. Bei einigen ist der Kern mehr exzentrisch gelagert. Weiter peripher folgen ausgebildete Plasmazellen. Es sind zwischen ihnen und den erstgenannten alle Übergänge sicher zu konstatieren.

III. Follikelartige Bildung — gut ausgeprägt — nahe der Hauptinfiltratmasse.

Zentral eine kreisförmige oder leicht ovale Zone mit weitmaschigem Retikulärgewebe, genau von der Anordnung eines Keimzentrums eines normalen Lymphfollikels; manche Zellen zeigen Mitosen. Es folgt auch wie dort die dichte Zone kleinerer Zellen vom Lymphocytentyp, in mehreren Lagen reihenförmig angeordnet. Peripherwärts liegen dieselben Zellen etwas weiter und etwas unregelmäßig auseinander. Es sind wieder Zellen der kleinen Form, jedoch auch einzelne von den großen Lymphoblastenformen. In der Zone der dichten Reihenlagerung schon finden sich Zellen, die

einen Kern gleich den kleinen Lymphocyten, aber ein mehr weniger stark rot gefärbtes Protoplasma haben. Bei einigen ist es leuchtend rot, ja dunkel; es ist granulafrei. Der Kern liegt bald mehr zentral, bald ausgesprochen exzentrisch. Die Größe des Zellleibs wechselt, auch ist zuweilen ein heller Hof angedeutet. Lückenlose Übergangsbilder zu typischen Plasmazellen sind nicht sicher nachweisbar. Es finden sich jedoch typische Plasmazellen an der Peripherie.

Schon in der Keimzentrumszone zeigen einige der großen Lymphoblasten in ihrem Protoplasma stärkere Affinität für den basischen Farbstoff. In der dichteren Reihenzone tritt dies noch deutlicher hervor. — Der Kern erscheint zuweilen etwas mit überfärbt. Er ist immer bläschenförmig, die Chromatinanordnung meist unregelmäßig klumpig; die Färbung nicht ganz tiefblau, sondern mehr violett, jedoch ist dies nicht konstant. Manche Kerne haben einen leicht rot leuchtenden, lichtbrechenden Nucleolus. Plasma angedeutet bis ausgesprochen basophil, unregelmäßig gestaltet mit zackigen Spitzen. Manche Exemplare dieser Zellen nähern sich ganz den morphologischen und tinktorellen Eigentümlichkeiten der Plasmazellen. Lückenlose Übergangsbilder sind auch hier schwer zu konstruieren, man hat immer das Gefühl eines wenn auch nur geringen Unterschiedes; es muß jedoch betont werden, daß es nicht immer möglich ist, die Zellarten nach der einen oder anderen Seite sicher einzureihen.

Einige typische Plasmazellen (v. Marschalkó) finden sich schon in der Peripherie der Follikel, zwischen den lymphoiden Zellen. Nach außen zu nehmen sie an Zahl stetig zu und bilden gewissermaßen einen Mantel um die Follikel. Sie sind hier häufig reihenförmig angeordnet, und es sieht so aus, als ob die Follikel ein Keimzentrum für die Plasmazellen abgäben.

IV. Stelle aus der Hauptmasse der Plasmazellen.

Auf weite Strecken ausschließlich Zellen vom v. Marschalkóschen Typus, nur mit einigen Bindegewebszellen, die als Stützsubstanz dienen, untermischt. Hier und da auch einige kleine Lymphocyten.

Die Plasmazellen sind in der größten Mehrzahl einkernig, jedoch finden sich auch in gleicher Weise ausgebildete Zellen mit 2 Kernen in großer Zahl. Diese haben den hellen Hof bei pol-

ständiger Lagerung der Kerne meist zwischen sich, er verbindet als ovales Gebilde beide Kerne. Die Zellen mit 2 polständig gelagerten Kernen sind häufig oval und erreichen nicht ganz die doppelte Größe der gewöhnlichen Plasmazellen. Zweikernige Riesenplasmazellen von mehr birnförmiger oder eiförmiger Gestalt, zwei- bis dreimal so groß als die Durchschnittsgröße der Plasmazellen, wiegen vor. Der helle Hof ist hier zwischen die Kerne geschoben und hat im großen ganzen die Größe der letzteren. Dreikernige Plasmazellen sind seltener. Vereinzelt kommen hier und da auch einmal vierkernige vor.

Ab und zu findet man große einkernige Plasmazellen mit ausgeprägt dunklem chromatinreichem Kern bei vollendeter, aber etwas grober Struktur. Das geballte Protoplasma ist noch stärker basophil als das der gewöhnlichen Plasmazellen. Der helle Hof ist auch gut ausgeprägt. Die Zellen haben mehr als doppelte Größe der Plasmazellen und erinnern an Formen, wie sie Schridde als lymphoblastische Plasmazellen bezeichnete. Sie finden sich vornehmlich in der Nähe der follikelartigen Gebilde.

Es gibt auch kleine Formen mit stark chromatinreichem Kern sowie stark basophilem Plasma mit kaum angedeutetem hellen Hof. Sie liegen wahllos unter der Masse der Plasmazellen verstreut.

Sowohl ein- als zweikernige Plasmazellen zeigen hier und da, besonders in der direkten Nachbarschaft des Epitheldefektes, in ihrem Plasmaleib eingeschlossen eine Anzahl hyaliner Kugeln von wechselnder Größe und Zahl. Sie nehmen zum Teil den ganzen Plasmamantel in Besitz und lassen nur wenig von dem basophilen Bestandteil übrig. Dies ist besonders auffällig bei einigen großen Formen. Sie entsprechen den sogen. Russelschen Körperchen oder Kolloidzellen. Die hyalinen Kugeln sind nicht immer an den Plasmaleib gebunden, sie finden sich auch in großer Zahl zerstreut zwischen anderen Zellen liegend, vollkommen frei, ohne Anhaltspunkt für ihren Ursprung.

Zwischen diesen regelmäßigen Formen sind auch Zellen zu beobachten, deren Einreihung in eine bestimmte Gruppe wieder sehr schwer fällt. Es zeigen sich zwischen den Reihen von

Plasmazellen Bindegewebszellen in allen möglichen Variationen und Zwischenstadien von Bindegewebs- zu Plasmazellen. Es ist nicht immer sicher zu unterscheiden, ob Bindegewebs- oder Plasmazelle (vgl. die Beobachtung von Enderlen und Justi mit entsprechender Zeichnung).

Daneben finden sich Zellen, die, was Protoplasma und Hof anbelangt, den Plasmazellen vollkommen entsprechen. Der Kern ist auch sehr chromatinreich, jedoch ist die Chromatinanordnung wechselnd. Bei einigen liegt er in zwei halbkugligen dunklen Massen sich gegenüber, oder in dreifeldriger Rosettenform, oder auch der ganze Kern ist tief dunkelblau tingiert, ohne eine Struktur erkennen zu lassen. Diese Formen finden sich sowohl mit einem als mit zwei Kernen.

Auch einige dieser Formen zeigen lange sternförmige, stark basophile Protoplasmafortsätze, so daß es den Anschein erweckt, als ob sie zu Zellen des Grundgerüstes gehörten; zum Teil werden diese Bilder vorgetäuscht durch Abbröckelung von Plasmamassen aus typischen Plasmazellen, was man mehrfach genau beobachten kann.

Einige Formen zeigen bei sonst allen Eigenschaften der Plasmazellen Kerne, die an die der gelappten Leukocyten erinnern. Zellen mit schaumig verändertem Protoplasmaleib sind gleichfalls anzutreffen (mehr oder weniger starke Färbbarkeit des Plasmas, Zellgrenzen verwaschen, oft spitz auslaufend). Das Plasma sieht häufig wie ausgelaugt aus. Der Kern ist hell, an der Kernmembran ein paar unregelmäßig geordnete Chromatinbröckchen. Im Zentrum oder leicht peripher ein oft rotleuchtender Nucleolus. Man hat diese Formen als Degenerationsformen aufgefaßt, jedoch sind sie auch an Stellen zu finden, wo das ganze Gewebe durchaus keinen degenerativen Charakter hat. Es gewinnt vielmehr den Anschein, als ob sie modifizierte Bindegewebszellen darstellten, zumal der Zerfall der Plasmazellen sich, wie später dargetan wird, in noch viel auffälliger Weise äußert.

V. Stellen aus dem Gebiet des jungen Bindegewebes.

Im dem ganzen Gebiet der Infiltration, vornehmlich dem der epithelentblößten Gegenden, aber auch subepithelial. ist eine leb-

hafte Neubildung jungen Bindegewebes und Sprossung junger Kapillaren wahrzunehmen. Man kann hier Formen beobachten, wo die Bindegewebszellen Protoplasmaausläufer mit stark basophiler Affinität besitzen, oft färben sich sogar die Fibrillen deutlich rot. Unter diesen Zellen sind wieder solche zu sehen, die den Plasmazellen ähnlich sind. Selbst der Kern nimmt zuweilen die Charakteristika der Plasmazellen an, auch ist hier und da eine Aufhellung in der Nähe des Kerns im Protoplasma angedeutet. Diese Formen treten um so mehr hervor, als sich die Zellen aus dem Verband des Gewebes zu lösen scheinen und selbständig werden. An den freiliegenden Zellen werden die sternförmigen Protoplasmaausläufer vermißt. Bilder, welche den neuerdings von Unna als Beweismittel für seine Lehre von der endogenen Entstehung der Plasmazellen im Inneren von Bindegewebszellen dargestellten glichen, sind mir nicht aufgefallen. Doch bemerke ich, daß ich Unnas Fixationsmethode nicht angewandt habe.

VI. Gewebsgebiet unter dem Geschwürsboden.

Hier finden sich die mannigfachsten Bilder der Plasmazellzerstörung und Zellzerstörung überhaupt. (s. Abbildg.) Der basophile Plasmaleib bröckelt zum Teil einfach ab. Das Gewebe ist mit roten Plasmatrümmern wie übersät. Die Stromazellen zeigen zum Teil selbst starke degenerierte pyknotische Kerne, zum Teil ist ihr Plasma bei gut erhaltener Struktur mit Trümmern des stark basophilen Materials durchsetzt.

Die Fragmente der kleinen Zellen zeigen gleichfalls ausgedehnte Pyknose der Kerne in den vielgestaltigsten Formen, auch Veränderung der ganzen Zellform. Jedoch kann man keine Abbröckelung des Plasmas beobachten wie bei den Plasmazellen.

Bei diesen ist teilweise die Grundstruktur recht gut erhalten, andere zeigen die sonderbarsten Kernfiguren. Das Chromatin ist klumpig, fetzig, sichelförmig oder bröcklig unregelmäßig, bei gut erhaltener Färbbarkeit. Bei anderen ist jedoch der Kern scheinbar vollkommen unfärbbar geworden, da sich rote Plasmaklumpen finden von der Größe und Form der Plasmazellen, die an Stelle des dunklen Kernes eine helle, nur etwas schmutzige Zone zeigen. Selbst diese ist bei manchen nicht einmal mehr zu beobachten.

Die Plasmabröckel haben die verschiedenartigste Gestalt und Größe. Sie sind bald mehr, bald weniger basophil. Zum Teil sind sie so feinkörnig, daß das Gebiet wie mit rotem Sand überstreut aussieht. Dieses Gebiet ist auch vor allem reich an jenen hyalinen Kugeln, wie sie als Russelsche Körperchen erwähnt wurden.

Die kleinen Lymphocyten sind auch in allen möglichen Zerfallsformen zu beobachten. Ein Teil von ihnen jedoch hat bei vollkommen erhaltener Struktur in dem schmalen Protoplasmaleib intensiv rote Körner aufzuweisen, die vollkommen unregelmäßig gestaltet sind und augenscheinlich Trümmer der Plasmazellen darstellen (anscheinend Phagocytose).

Leukocyten finden sich nur in einigen wenigen Exemplaren in der Nähe des zu Anfang erwähnten Nekroseherdes. Eigentümlich ist, daß sich dieselben Zerstörungsbilder von Plasmazellen nicht nur in dem Gebiet direkt unter der verdünnten Epitheldecke bezw. des Geschwürs zeigen, sondern auch bei ganz jungen Plasmazellanhäufungen in der Nähe der Schleimdrüsen angetroffen werden. Hier zeigen die Plasmazellen ganz allein den Zerfall. Die anderen Zellelemente sind durchweg intakt.

Innerhalb der Schleimdrüsen sind weder Plasmazellen noch Plasmazelltrümmer zu finden, jedoch sei ein anderer interessanter Befund bei ihnen nicht unerwähnt. Die Grenzen der Drüsenläppchen, die Tunicae propriae, färben sich nämlich gleichfalls intensiv mit dem leuchtend roten Farbstoff und treten hierdurch wunderschön heraus.

Obwohl das Oberflächenepithel der Lippe vom Infiltrat an manchen Stellen erreicht wird, findet sich nirgends ein Eindringen der Plasmazellen in die Epithelschicht.

Auch innerhalb der Gefäße sind im Bereich des Lippentumors nirgends Plasmazellen zu finden, jedoch waren in einigen Lymphspalten Lymphocyten zu beobachten, die sich mit Plasmabröckeln beladen hatten.

Es sei auch noch der Befund hervorgehoben, daß die Mastzellen im Bereich der stärksten Infiltrationszone sehr wenig zahl-

reich waren, während sie sich in den tieferen weniger ergriffenen Zonen erheblich häuften.

Mikroskopischer Befund der Lymphdrüsen.

In bezug auf ihren morphologischen Aufbau haben die Lymphdrüsen im großen ganzen ihre Formen beibehalten, nur macht sich auch bei ihnen ein auffälliger Reichtum an Plasmazellen bemerkbar. Die äußere verdickte fibröse Kapsel besteht aus zum Teil jungem, zellreichem, auf manchen Strecken mehr zellarmem und hyalinem Bindegewebe, das meist dicht gelagert ist, sie weist verhältnismäßig wenige Plasmazellen auf, doch sind die Plasmazellen in den größeren Lymphbahnen vereinzelt anzutreffen. Sie überschreiten die Kapsel nirgends.

Bei einigen Drüsen gehen von der Kapsel aus breite Bindegewebezüge vom gleichen Charakter wie die der Kapsel in das Innere der Drüse hinein und umschließen die einzelnen Follikel bezw. Gruppen von Follikeln, sie sind auch hier nur mit wenigen Plasmazellen durchsetzt. In dem Kapselbindegewebe herrschen vielmehr an Zahl die Lymphocyten vor.

Um so zahlreicher sind die Plasmazellen in dem Gewebe der Marksubstanz vertreten. Die Endothelien der Lymphsinus sowohl als auch das retikuläre Gewebe sind hier deutlich hyperplastisch, gleichfalls die Endothelien der Venen, Arterien und Kapillaren. Zwischen die Lymphräume eingestreut liegen zahlreiche Plasmazellen, oft in Reihen angeordnet. Sie flankieren die stark gewucherten und erweiterten Blut- und Lymphgefäßkapillaren. Diese zeigen die gleiche gewucherte Adventitia, wie dies bei Beschreibung der Lippe an einer kleinen Vene dargetan wurde: Wucherung der Adventitialzellen, Heranreifung zu selbständigen Zellen mit allen Übergängen zu Plasmazellen. Die Plasmazellen zeigen auch hier alle im Haupttumor beschriebenen Eigentümlichkeiten, jedoch liegen sie nicht so dichtgedrängt und übertreffen hier nur wenig die Zahl der kleinen Lymphocyten. Nur an vereinzelten Stellen gewinnen sie die Oberhand.

Die Follikel zeigen im allgemeinen den gleichen Aufbau wie die follikelartigen Bildungen des Lippentumors. Einige Follikel der dem Haupttumor zunächstliegenden Drüsen zeigen sich allerdings stark von Plasmazellen durchsetzt, sogar die Zone des Keimzentrums ist bei ihnen nicht verschont geblieben.

Bezüglich der Lymphoblasten gilt das gleiche wie im Haupttumor, jedoch lassen sie sich hier bis zu Formen verfolgen, die noch täuschender die Plasmazellen imitieren und auch einen perinukleären Hof haben, so daß eine Unterscheidung unmöglich ist. Neben ihnen finden sich in der Randzone auch bei ganz gut erhaltenen Follikeln typische Plasmazellen.

Die einzelnen Follikel sind, wie die ganzen Drüsen, zum Teil stark vergrößert, besonders stark die der Lippe direkt benachbarten.

Je weiter entfernt die Drüsen von der Lippe liegen, desto weniger weichen sie von der Norm ab.

Es sei noch erwähnt, daß sowohl in der fibrösen Kapsel als auch im Mark einige Mastzellen zu finden sind.

Narben oder Schwielenbildung waren weder in der Kapsel noch im Inneren der Drüse zu beobachten. Es fanden sich keine Nekrosen, keine Knötchenbildung, keine Anhäufung epitheloider Zellen, keine Langhansschen Riesenzellen.

Überblicken wir den Fall noch einmal, so hatte sich also bei der 46jährigen Frau ohne irgend ersichtliche Ursache eine tumorartige Unterlippenschwellung mit Geschwürsbildung und stark hervortretenden Lymphdrüsenmetastasen entwickelt. Die Wucherung nahm monatelang andauernd zu, bei zurücktretender Schmerzhaftigkeit, aber Behinderung der Sprache und Nahrungsaufnahme. Hiernach war die klinische Diagnose auf malignen Tumor (Karzinom) wohlberechtigt und die Radikaloperation angezeigt.

Das pathologisch-anatomische Bild war anfangs nicht eindeutig. Zwar ließ sich von vornherein die Diagnose Karzi-

nom schon makroskopisch ausschließen, doch machte die imposante Anschwellung der Lippe und der Drüsen durchaus den Eindruck einer bösartigen Wucherung. Die ersten Gefrierschnitte ergaben dann die außergewöhnlich starke Plasmazellwucherung; so wurde die Diagnose einstweilen auf „Plasmacytom“ gestellt. Indessen befriedigte die Bezeichnung nicht; eine entzündliche Ursache — in erster Linie wurde an Lues gedacht — wurde vermutet.

Unter diesen Umständen nahm ich etwa einen Monat nach der Operation eine genaue Untersuchung der Patientin in ihrem Heimatort vor und stellte fest, daß eine wesentliche Besserung eingetreten war.

Die Nahrungsaufnahme war nicht mehr behindert, die Sprache noch etwas schwerfällig, aber deutlich, der Schluckakt prompt. Die Unterkinngegend zeigte noch rechterseits eine leichte Schwellung, die Haut war leicht gespannt, Drüsen waren nicht durchzufühlen. Die Mundhöhle war frei von Geschwüren, das Zahnfleisch war nirgends entzündet; die Wangenschleimhaut rechterseits etwas gespannt und nach innen vorgewölbt, nicht verletzt. Die Rachenorgane und die Zunge waren normal, ohne Zeichen von Entzündung.

Was den Allgemeinzustand anbetrifft, so war außer einer gewissen Fettleibigkeit kein krankhafter Befund festzustellen, nirgends Drüsenschwellungen, nirgends Blutungen.

Hinsichtlich der Vorgeschichte ergab sich als Novum, daß die Tochter der Patientin eine Früh- und eine Totgeburt sofort nacheinander hatte. Das hiernach geborene Kind — die Frühgeburt eingerechnet das dritte — soll in seinen ersten Lebensmonaten einen „bösen Ausschlag“ gehabt haben, es ist immer etwas kränklich gewesen und macht auch jetzt einen etwas zurück-

gebliebenen und leicht kränkelnden Eindruck; äußere Zeichen von hereditärer Lues waren zurzeit nicht festzustellen: eine genauere Untersuchung, vor allem Blutentnahme zur Wassermannreaktion bei Mutter und Kind, wurde abgelehnt.

Das Kind ist nunmehr 8 Monate alt, lebt mit Mutter und Vater im Hause der Großeltern und es wurde von der Großmutter, nämlich der Frau S. gepflegt. Die Väter kamen nicht zu Gesicht, sollen aber angeblich gesund sein.

Die bei dieser Gelegenheit vorgenommene Untersuchung des Blutes der Frau S. ergab bezüglich der Form und Zahl der Blutzellen wie bezüglich des Hämoglobingehalts durchweg normale Verhältnisse; die Wassermannsche Reaktion aber war nach dem Bericht des hygienischen Instituts in Halle stark positiv, sowohl nach der Originalform (++++) als auch nach der Sternschen Modifikation (++++)

Nunmehr sah ich das Bild des Lippengeschwürs noch einmal besonders nach luetisch charakteristischen Veränderungen durch, und es gelang in dem Geschwürsbereich des exzidierten Lippengeschwürs Spirochäten, und zwar solche mit allen Formeigentümlichkeiten der Spirochäte pallida nachzuweisen.

Hiernach kann es nicht zweifelhaft sein, daß die Lippenaffektion ein luetischer Primäraffekt war, welchen die bis dahin völlig gesunde Frau von ihrem offenbar luetischen Enkelkind durch Küsse oder sonstige Berührung akquiriert hatte.

Es bleibt nunmehr noch die Frage nach den histologischen Besonderheiten zu erörtern, welche die Diagnose auf Primäraffekt erschwert hatten.

Dem syphilitischen Primäraffekt wird von vielen Autoren — so schon von Unna — als eigenartiges Merkmal ein

Reichtum an Plasmazellen im Sinne eines Granuloplasmazytoms zugesprochen. Auch Sternberg führt in seinen Ausführungen „Über die Rolle der Lymphocyten bei bei den chronisch infektiösen Entzündungen“ bei Gelegenheit der Verhandlungen der Deutschen Pathologischen Gesellschaft (Marburg 31. 3. bis 2. 4. 1913) aus, daß es gerade die die Initialsklerose ist, bei der die Plasmazellinfiltration bei weitem die der Lymphocyten überwiegt. Er betont dabei, daß die Infiltrate durchweg in der Umgebung erweiterter Kapillaren und innerhalb der Adventitia von Blutgefäßen, Venen und Arterien gelegen sind und auf weite Strecken konfluieren, und erst in den tieferen Zonen sich auf die Umgebung von Gefäßen, Nerven und Knäueldrüsen gruppenweise beschränken.

Vergleicht man diese Darstellung mit unserem Befunde, so würde dieser nach der Sternbergschen Darstellung ganz zweifellos als Primäraffekt aufzufassen sein.

Das erdrückende Überwiegen der Plasmazellen jedoch, das tumorartige der ganzen Bildung, die den Eindruck eines Sarkoms machte, die auffällig starke Beteiligung der Halslymphdrüsen, der eigenartige klinische Verlauf, der an eine luetische Affektion klinischerseits nicht hatten denken lassen, erschwerten die Diagnose. Auch möchte ich zu der Sternbergschen Auffassung bemerken, daß seine Kennzeichnung der Initialsklerose durch die Plasmazellwucherung mir nicht überall zuzutreffen scheint. An einer Reihe von Präparaten der Initialsklerose, die mir durch Herrn Geheimrat Beneke zur Verfügung gestellt wurden, konnte ich mich nicht überzeugen, daß die Lymphocyteninfiltration gegenüber den Plasmazellen zurückstand, viel eher war gerade das Gegenteil der Fall; beim Lippenprimäraffekt,

von dem die Sammlung mehrere aufwies, trat gerade die Plasmazellwucherung hinter der Lymphocytenwucherung zurück. Nur bei 2 Fällen (Lippengeschwüre), von denen der eine dem Jahre 1911 angehörte, der andere neueren Datums war, konnte ein ähnlicher Befund wie der von Sternberg erhoben werden; in beiden Fällen war auch der dringende Verdacht auf Lues histologisch ausgesprochen und den Chirurgen zur Kenntnis gebracht worden.

Auch Herr Geheimrat Beneke äußerte mir gegenüber die Ansicht, daß die Plasmazellüberwucherung seiner Erfahrung nach kein unumgängliches Postulat für die Initialsklerose sei. Demgegenüber bestand im vorliegenden Falle eine geradezu tumorartige Wucherung von Plasmazellen, die noch dazu durch eine Bildung großer, zahlreicher typischer Solitärfollikel in der Lippe ausgezeichnet war.

Gerade dieser letzte Befund mußte noch mehr stutzig machen und die Deutung des Bildes erschweren. Ich habe in der Literatur sowohl unter normalen wie pathologischen Verhältnissen keinen einzigen Fall angetroffen, bei dem im Bereich der Lippe typische Solitärfollikel angetroffen wurden.

Die Solitärfollikelbildung hat in unserem Falle ungefähr gleichen Schritt mit der Plasmazellinfiltration gehalten; topographisch enthielten der Geschwürsboden und seine Nachbarschaft sowie das höhere subkutane Gebiet mehr diffus verteilte Plasmazellen, die tieferen Zonen mehr Solitärfollikel.

Die Frage, ob die Follikelbildung der Plasmazellbildung vorausging oder umgekehrt, ist schwer zu entscheiden. An manchen Stellen macht es den Eindruck, als ob erst von vorgebildeten Follikeln aus die Plasmazellen ausgestreut worden wären, während andere Stellen die Annahme einer Entstehung von Plasmazellen in unmittelbarer Nähe der

Gefäße nahelegten. Übrigens ist die Entstehung in unmittelbarer Gefäßnähe in unserem Falle auch für die Follikel bezeichnend.

Ist also auch die gegenseitige Beziehung zwischen Plasmazellwucherung und Follikelbildung unverkennbar, so bleibt doch noch die Frage der zeitlichen Aufeinanderfolge offen.

Wenn man Plasmazellen und Lymphocyten und lymphocytenähnliche Zellen des sogen. kleinzelligen Infiltrats, wie man es gemeinhin in jüngster Zeit zu tun pflegt, als Zellen eines Stammes betrachtet, so würde mit der Genese der einen Zellart die der anderen gegeben sein.

Über die Entstehung der Plasmazellen hat man bekanntlich die verschiedenartigsten Ansichten zu vertreten und zu verteidigen gesucht.

Unna, der Entdecker der Plasmazellen, leitete sie von histiogenen Elementen ab, weil er ihre Entstehung aus fixen Gewebszellen, sowohl durch direktes Hervorgehen aus ihnen, also durch Umbildung, als auch durch Abschnürungsprozesse, bestimmt beobachtet zu haben glaubte. Er bezeichnete demgemäß die Plasmazellen direkt als einseitig hyperplastische Bindegewebszellen. Diese Ansicht hat er noch durch seine jüngste — erst nach Fertigstellung dieser Arbeit erschienene — Veröffentlichung abermals nachdrücklich ausgesprochen; für ihn steht es fest, daß im Protoplasma von Bindegewebezellen fertige Plasmazellen entstehen, welche dann in großen oder kleinen Gruppen oder einzeln innerhalb des Granuloplasmas, mit scharfem Absetzen gegen dieses gefunden werden. Die ersten Anfänge des von ihm angenommenen Differenzierungsprozesses sowie namentlich auch die Entwicklung der Plasmazellkerne, sind dabei nicht klar ersichtlich.

Der Unnaschen Lehre schloß sich sein Schüler L. Ehrlich vollkommen an und auch ausländische Autoren, so Foà und Bossellini sowie Dominici bestätigen die histiogene Genese der Plasmazellen.

Ihnen diametral gegenüber stehen andere Autoren, die die Plasmazellen von hämatogenen Zellen ableiten, an ihrer Spitze v. Marschalkó, der die Plasmazellen, denen er gleichzeitig eine bestimmte Charakteristik in morphologischer und tinktorieller Hinsicht gab, auf Lymphocyten zurückführte. Ihm schlossen sich Schottländer, Justi, Schlesinger, Maximow, Krompecher an.

Joannovics und Almquist nehmen zwischen beiden Richtungen eine vermittelnde Stellung ein, indem sie sowohl histiogene als hämatogene Zellen für den Ursprung der Plasmazellen verantwortlich machen.

Diesen Autoren gegenüber stehen diejenigen, welche die Plasmazellen von fixen Elementen des Gefäßapparates ableiten. F. Marchand kam auf Grund seiner Beobachtungen am großen Netze zu der Auffassung, daß die Adventitia der Gefäße Zellen, sogen. Adventitialzellen, mit sich führe, die in der Lage seien, sowohl Lymphocyten als Plasmazellen hervorzubringen. Er nimmt hierbei die Adventitialzellen als präexistierende histiogene Elemente an.

Pappenheim greift auch auf Adventitialzellen zurück, läßt aber die Plasmazellen aus ihnen erst über den Umweg der lymphoblastischen und lymphocytären Zellen entstehen. Rheindorf leitet die Plasmazellen von Endothelzellen ab.

Hodara, Schottländer und Justi führen die Plasmazellen außer auf Lymphocyten auch auf uninukleäre Leukocyten zurück.

Ribbert nimmt im Gewebe präexistierende kleinste Lymphome an und läßt aus ihnen alle Elemente des sogen. kleinzelligen Infiltrats hervorgehen, indem er diese auf Derivate fixer Gewebszellen zurückführt.

In neuerer Zeit wird hauptsächlich die Marchandsche Ansicht bestätigt. Nur Vogt nimmt auf Grund seiner Beobachtungen an, daß auch die Randzone der Keimzentren der Follikel — die Entstehungsstätte der kleinen Lymphocyten — gleichzeitig für die Plasmazellen in Frage komme, doch gibt er nicht genauer an, aus welchen Elementen sie sich hier entwickeln, sondern scheint nur an die Vermehrung hier eingewanderter Plasmazellen zu denken.

In unserem Falle ist gleichfalls die Möglichkeit der von Vogt angegebenen Entstehung oder Vermehrung von Plasmazellen im Gebiete der Lymphfollikel nicht von der Hand zu weisen, denn man kann auf Grund dieser Entstehungsart die früher beschriebenen Bilder, speziell das gehäufte Auftreten von Plasmazellen an der Randzone der Follikel recht gut erklären; hierbei ist offenbar auch der Nachweis von Plasmazellen im Lumen der Lymphgefäße der Kapsel von Bedeutung. Auch bei Betrachtung der Anlage der Infiltrate in der Schleimdrüsengegend drängt sich die Anschauung auf, daß erst nach der Bildung von Follikeln die Einhüllung derselben durch den roten Zellmantel erfolgt.

Indessen fand sich auch bei einer der Lymphfollikelbildungen eine Stelle, die auch die nachher zu erwähnende Entstehungsart an dieser Stelle nahelegen könnte: eine kleine quer durch einen Teil des Follikels laufende Vene war von Plasmazellen flankiert.

Hiermit kommen wir nun zu der Beziehung der Plasmazellen zum Gefäßsystem. Es wurde beschrieben, daß die adventitielle Scheide der kleinen Venen und Gefäßkapillaren stark gewuchert waren und sich von den adventitiellen fibroblastenähnlichen Zellen alle Übergänge zu Plasmazellen verfolgen ließen.

Andererseits finden sich auch Formen, die aus in der direkten Nachbarschaft von Gefäßen entstandenen lymphocyten- und lymphoblastenähnlichen Elementen abzuleiten sind, welche zu Plasmazellen heranzureifen scheinen.

Endlich sei noch der Formen gedacht, wo mitten im Bindegewebe Fibroblasten in allen nur möglichen Variationen bis zu Zellen beobachtet werden, die von Plasmazellen kaum

zu unterscheiden sind, Formen, wie sie auch von Enderlen und Justi mitgeteilt und beobachtet worden sind.

Diese verschiedenartigen Bilder legen — unter Vorbehalt des Ausspruches von Marchand, daß man sich in der Deutung von Zellbildern und sogenannten Übergangsformen alle Reserve auflegen muß, sowie unter Vorbehalt der Unzulänglichkeit unserer technischen Hilfsmittel und Untersuchungsmethoden — den Gedanken nahe, daß wir in der Eigentümlichkeit der Protoplasmafärbung und der Zellformen — wenigstens für den vorliegenden Fall — nur einen labilen Zustand ganz verschiedenartiger Zellen zu suchen haben, die auf einen bestimmten Reiz hin diese bestimmte und spezifische Reaktion, nämlich die intrazelluläre Ablagerung spezifisch färbbarer Substanz zeigen.

Joannovics will diesen Reiz durch ein spezifisches Ferment hervorgerufen wissen, jedoch genügt schon eine einfachere chemische Erklärung. So machen Jaffé und Löwenfeld in ihrer Arbeit „Versuch einer Anwendung der Unna-Pappenheimschen Färbung an drüsigen Organen“ darauf aufmerksam, daß nur eine Alkaleszenz notwendig ist, um Bestandteile der Zellen bei dieser Färbung rot zu färben, während ein Gehalt an Sauerstoff ihre Blaufärbung bedinge.

Für meine Präparate liegt die Annahme nahe, daß der Reiz, sei es nun eine bloße Alkaleszenz, sei es eine fermentartige oder andere chemische Wirkung, so groß sein kann, daß er zur direkten Zerstörung der Zellen führt; was auch den alleinigen Zerfall der Plasmazellen an manchen Stellen bei Erhaltung der anderen Zellformen erklären kann. Bei den syphilitischen Primäraffekten ist für die Entstehung und die Stärke des Reizes offenbar die Wirksamkeit der Spirochäten verantwortlich.

Anscheinend besitzen die Plasmazellen als ein spätes Entwicklungsstadium der betreffenden Zellen eine relativ geringe Widerstandsfähigkeit.

Sichere Mitosen konnte ich bei den Plasmazellen nicht finden. Indessen deuten die auffälligen Riesenformen der Plasmazellen und die oft nachweisbare Mehrkernigkeit doch wohl auf progrediente Entwicklungszustände.

Andere Autoren berichten ja auch über sichere Mitosen. Alagna wirft freilich die Frage auf, ob es sich nicht um Verwechslung mit Degenerationsformen handle, was er für seine eigenen Befunde nicht ausschließen will.

Ich komme nun, unter Übergehung der bisher bekanntgewordenen Angaben über das Vorkommen von Plasmazellen in normalen Geweben sowie bei Entzündungen, zu der Frage, wieweit Plasmazellen echte Geschwülste bilden oder wenigstens sich dominierend an ihrem Aufbau beteiligen können.

Der erste genau beschriebene Fall ist der von R. Hoffmann: Es handelte sich hier um einen 68 Jahre alten Tagelöhner mit multiplen Myelomen des Knochens. Der Tumor ging vom rechten Darmbein aus und hatte die Konvexitätsknochen des Schädels, die mittlere rechte Schädelgrube, das linke Gaumenbein, das Sternum, die Extremitas sternalis der Klavikeln, die neunte rechte Rippe und den 10. Brustwirbel ergriffen. Die Tumoren setzten sich kontinuierlich auf das Bindegewebe in der Umgebung des Darmbeins bezw. der Dura und der Haut fort. Außerdem fanden sich Metastasen in der Leber. Sowohl die Tumormassen, als auch die Lebermetastasen bestanden vorwiegend aus Plasmazellen.

Über einen ähnlichen Fall hatte schon Wright im Jahre 1900 berichtet.

Ein 54jähriger Mann zeigte $4^1/_2$ Jahre vor dem Tode taumelnden Gang, litt an Taubsein der Füße, manchmal an Doppelsehen, an Impotenz und Incontinentia urinae. Nach $3^1/_2$ Jahren zeigte

sich ein kleiner Tumor in der Sternalregion, der beständig an Größe zunahm. Es trat Strabismus auf dem rechten Auge ein. Der Tumor des Sternums war weich, pulsierend, gleichzeitig waren mehrere Knoten an den Rippen. Es bestand auch ein haselnußgroßer Tumor der Lambda- und Sagittalnaht. In den letzten vier Monaten große Schmerzen, rapider Kräfteverfall, häufig Bewußtlosigkeit. Bei der Sektion fanden sich stark wuchernde verunstaltende Tumormassen am Sternum, den Rippen, an den Wirbeln sowie am Occipital- und Frontalbein. Mikroskopisch bestand der Tumor fast nur aus Plasmazellen.

Auch Wieland hatte schon im Jahre 1893 einen Fall angegeben mit der anatomischen Diagnose Multiple primäre myelogene Sarkome. Makroskopisch fanden sich hämorrhagische graue Geschwulstmassen zweier Lendenwirbel. Knötchen im Os ilei, Sternum, Femur, Scheitelbein, Stirnbein. Mikroskopisch bestanden die Tumoren aus Zellen von rundlicher oder ovaler Gestalt. Jede Zelle enthielt einen, selten zwei deutlich randständige blasige Kerne mit Kernkörperchen. Keine Riesen- und Fettzellen.

Quackenboß berichtet von einem 58jährigen Mann mit Protrusio bulbi. Es bestand ein harter Tumor am oberen äußeren Rande der linken Orbita. Gleichzeitig Schwellung am oberen Teile des Sternums. Beim Einschneiden auf den Orbitaltumor quellen weiche, gelatinöse Massen hervor. 8 Monate nach dem Auftreten des Tumors trat der Tod ein. Mikroskopisch fanden sich nur Plasmazellen.

H. A. Christian fand bei 6 Myelomen Zellen mit fein granuliertem Cytoplasma, exzentrischem Kern, Kernkörperchen, Zentrosomen, einer Kernmembran und vorzugsweise randständiger Lagerung des Chromatins. Sie ähneln Myelocyten und Prämyelocyten, stehen aber den Plasmazellen am nächsten.

Occhi beschreibt gleichfalls einen Fall von plasmazellulärem Myelom.

Berblinger fand unter 3 Fällen von Myelom einen Fall von plasmazellulärem Myelom. Es handelte sich um einen 59 jährigen Mann mit multiplen weichen, blutreichen Tumoren, die den Schädel durchsetzten. Außerdem waren in den unteren Rumpfknochen

zahlreiche, teils mehr rote, teils weißliche Tumoren. Desgleichen in der Brustwirbelsäule. Hier war die Corticalis der Knochen verdünnt, die Spongiosa rarefiziert. Die Tumormassen reichten bis in den Wirbelkanal, jedoch war das Rückenmark nicht komprimiert. Die Myelome setzten sich aus Plasmazellen vom v. Marschalkóschen Typus zusammen.

Simmonds berichtet von einem 63jährigen Mann, bei dem sich bei der Sektion in den Knochen zahlreiche vom Knochenmark ausgehende weiche, kleine Geschwülste vorfanden, die die Corticalis verschmälert, aber die Knochenform nicht verändert hatten. Metastasen in inneren Organen waren nicht zu finden. Die Tumoren bestanden aus typischen Plasmazellen. In einem später von ihm erwähnten ähnlichen Falle handelte es sich um einen 51jährigen Mann.

Versé berichtet von 2 Fällen von Plasmacytom; der eine machte den Eindruck einer hyperplastischen Wucherung, der andere erinnerte mehr an einen malignen Tumor. Im zweiten Tumor war die Entstehung des Primärtumors im Anschluß an einen heftigen Stoß an einer Rippe aufgetreten. Von ihm aus wurden, wie Versé annimmt, metastatisch auch die Wucherungen in den übrigen Knochen erzeugt. In diesen Fällen bestanden die Tumoren gleichfalls aus Plasmazellen.

Warstat beschreibt einen Fall von multiplen Myelomen des Schädels und der Wirbel sowie aller sonst untersuchten Skelettteile, welche in die Dura cerebralis und spinalis einwuchern. Es handelte sich um eine 48jährige Frau, die mit Lähmung beider Beine erkrankt war. Gleichzeitig bestanden heftige Schmerzen in den Beinen wie im Bauch. Es fand sich ein sehr druckempfindlicher Tumor in der Gegend der letzten Brustwirbel. Paraesthesien und spastische Lähmungen beider Beine, Patellarreflexe sehr gesteigert, Bauchreflexe aufgehoben. Die klinische Diagnose lautete Carcinoma columnae vertebralis. Mikroskopisch fanden sich in den hanfkorn- bis wallnußgroßen Geschwulstknoten Zellen von rundlicher und polyedrischer Gestalt mit typisch färbbarem Protoplasma, dazwischen ein feines fibrilläres Maschenwerk mit nur wenigen spindligen Zellen. Kern fast stets exzentrisch, Chromatin

in der Peripherie der Kernabschnitte gelagert, um den Kern ein perinukleärer Hof im Protoplasma, zahlreiche 2 kernige Zellen, keine Mitosen. Zwischen den Tumorzellen ziemlich viel Lymphocyten. Die Tumoren waren sehr gefäßreich, vielfach hämorrhagisch. Das Leichenblut war normal, alle Organe außer dem Knochenmark frei von Tumorzellen.

Krjukoff fand bei einem 60jährigen Manne auch plasmazelluläre Geschwulstknoten in den Knochen des Schädels; da er aber die Plasmazellen als veränderte Bindegewebszellen ansah, fügte er das Krankheitsbild nicht den Myelomen, sondern der Ostitis fibrosa v. Recklinghausens ein.

Aschoff-Schridde berichteten gleichfalls über einen Fall von plasmazellulärem Myelom, der aber von den vorerwähnten dahin abweicht, als bei ihm auch im Blut Plasmazellen nachgewiesen werden konnten.

Allen aufgezählten Fällen charakteristisch ist das multiple Auftreten, ihre Beziehung zum Knochensystem, und ihre Bösartigkeit. Sie führten alle sehr schnell — nur in einem Falle erst nach $4^1/_2$ Jahren (Wright) — zum Tode. Das klinische Bild ist außerdem charakterisiert durch das Auftreten von Albumosen (Bence Jonesscher Eiweißkörper) im Harn, was in den meisten der vorliegenden Fälle beobachtet werden konnte.

Neben diesen bösartigen Plasmazelltumoren sind aber auch bösartige wie gutartige von zirkumskripter Form beschrieben worden.

Der erste derartige Fall wird von H. Boit ausführlich berichtet.

Es handelte sich um einen kräftig gebauten, gesund aussehenden Mann, der seit 2 Jahren heiser war. Er wurde fünfmal am Larynx operiert. Seit der letzten Operation war er vollkommen stimmlos. Bei der Untersuchung zeigte sich, daß das vordere Drittel der Glottis ausgefüllt war von einer vom vorderen Drittel der rechten Taschenlippe ausgehenden schräg zur linken Stimmlippe ziehenden blaßroten Geschwulst von glatter Oberfläche und ziemlich derber Beschaffenheit. Bei der Inspiration wurden die Stimmlippen, deren rechte nur im hinteren Drittel sichtbar war, normal abduziert. Bei dem Versuche zu phonieren, wurde nur

das linke adduziert, ohne die Mittellinie zu überschreiten. Die Halsdrüsen waren nicht geschwollen. Der Tumor wurde durch zehnmaliges Eingehen entfernt. Die rechte Stimmlippe lag unter dem Tumor und war unversehrt. Die Geschwulst ging tief in den Morgagnischen Ventrikel.

Die entfernte Masse hatte die Größe einer kleinen Kirsche. Sofort nach der Operation konnten die Stimmlippen wieder normal adduziert werden.

Mikroskopisch bestand der Tumor aus Plasmazellen. Es wurden sowohl zweikernige, auch dreikernige, spärlicher mehrkernige Zellen beobachtet. Manche Zellen zeigten mitotische Figuren. Es wurde auch Amitose beobachtet, jedoch beides in sehr geringem Maße. Boit begründete die Tumordiagnose erstens mit dem Fehlen von jedweder Hyperleukocytose, zweitens mit der Gleichförmigkeit des Zellbildes, drittens mit der Mehr- und Vielkernigkeit der Zellen. Schließlich führt er noch die partielle Zelldegeneration als Argument an.

Der Fall verlief vollkommen gutartig, ein Rezidiv wurde nicht beobachtet.

Vorher hatte schon Schridde einen Fall mitgeteilt von einer Geschwulst der Nase bei einem 40jährigen Mann. Der Tumor war klinisch vollkommen gutartig. Er bestand aus nur typischen Plasmazellen. Ein Rhinosklerom kam nicht in Betracht, weil weder Bazillen noch Mikuliczsche Zellen gefunden werden konnten. Gleichfalls konnte ein Myelom ausgeschlossen werden, denn die Albumosenreaktion war negativ.

Ein weiterer Fall wurde von v. Werdt beobachtet. Es handelte sich um einen Tumor der Uvula bei einem 69jährigen Mann. Es bestanden bei ihm Schluckbeschwerden und näselnde Sprache. Es fand sich ein walnußgroßer frei beweglicher Tumor im Mund, der die Uvula nach vorn drängte, von unebener höckriger Oberfläche, blau roter Farbe. Er schien von der Hinterfläche der Uvula auszugehen. Drüseninfiltrationen bestanden nicht. Der Tumor wurde mit der Glühschleife abgetragen. Es trat rasche Heilung ohne Rezidiv ein. Mikroskopisch bestand der Tumor aus Plasmazellen. Sie zeigten eine innige Beziehung zu den zahlreichen

Kapillaren. An den Gefäßen war nur eine Intima zu erkennen, dann folgten direkt die Tumorzellen. Bei diesen wurden häufig Mitosen beobachtet, auch Zellen mit pyknotischem Kern und großem Plasmaleib (Hoffmanns Degenerationsformen).

Hedinger war der erste, der bei einem ähnlichen Tumor die entzündliche Natur sicherstellen konnte. Eine 48jährige gesunde Frau hatte seit frühester Jugend in der linken Parietalgegend des behaarten Kopfes ein kleines Geschwülstchen. Vor mehr als 10 Jahren trat ein stärkeres Wachstum ein. Die Geschwulst ulzerierte; seit Jahren bestand Eiterung. Der pilzförmige Tumor mit kurzem Stiel wurde exstirpiert. Er bestand aus zwei Hälften, die eine kleinere Hälfte war typisch karzinomatös. Der Aufbau des Karzinoms glich am meisten dem Basalzellenkrebs. In den benachbarten Lymphdrüsen bestanden Krebsmetastasen. Die andere Hälfte des Tumors zeigte einen mehr sarkomatösen Charakter, war zellreich und homogen. Diese Partie bestand mikroskopisch aus dicht gelagerten Plasmazellen ohne Zwischensubstanz. An einzelnen Stellen jedoch ging der Tumorcharakter dieses Gebietes ganz verloren. Die rundlichen Zellen lagen dort in kleinen Verbänden oder einzeln in einem gefäßreichen Granulationsgewebe, das sehr reichlich Leukocyten enthielt. Sie imponierten hier als große epitheloide Zellen. Gegen die in diesem Teile gelegenen Krebsherde, die teils solide, teils drüsenschlauchartige Bildungen darstellten, drängten diese rundlichen Zellen vor wie maligne Tumorzellen. Die krebsigen Teile wurden von ihnen völlig durchsetzt und zuletzt gänzlich erdrückt. In den drüsenschlauchartigen Bildungen wurde vielfach zunächst das Lumen ganz von diesen Zellen eingenommen und die Zellen der drüsenschlauchartigen Bildungen von außen und innen her durch die runden Zellen verdrängt. Hedinger macht die jahrelange Eiterung für die tumorartige Wucherung der Plasmazellen verantwortlich und faßt die sarkomähnliche Bildung als Granulationsplasmacytom auf, weil es auf einer entzündlichen Basis entstand.

Klose berichtet von einem Plasmacytom der Pleura bei einem 61jährigen Mann, das im Anschluß an früher erlittene Rippenbrüche entstanden war. Die Geschwulst bestand aus selb-

ständig wuchernden Plasmazellen; besonders an der knotigen Innenfläche des Tumors konnten hier viele Plasmazellen in Mitose angetroffen werden. Sie liegen um die Gefäße herum und haben dieselben zum Teil durchbrochen, zeigen also ein infiltrierendes Wachstum. Der Tumor ist also maligne. Mit dem Einbruch in die Gefäße ist tatsächlich auch ein diffuses Weiterwuchern in den Interkostalraum erfolgt.

Pirone beschreibt einen Tumor des Zahnfleisches, der als Epulis diagnostiziert wurde. Mikroskopisch fand sich ein bindegewebiges Grundgerüst mit mehr oder weniger Gefäßen, die von Plasmazellen umgeben waren. Mitosen waren selten. Übergänge zu Adventitialzellen waren nirgends zu beobachten.

Pascheff beschreibt 3 Fälle von Neubildungen chronisch entzündlicher Art, die vorwiegend aus Plasmazellen bestanden, 2 waren an der Conjunktiva und einer an der Cornea lokalisiert. In einem Falle waren reichlich polynukleäre Leukocyten vorhanden.

Rund berichtet über ein Plasmacytom der Konjunktiva. Die Geschwulst am Lid bestand seit 17 Jahren, wurde vor 15 Jahren operiert, nach 5 Jahren Rezidiv. Dasselbe war haselnußgroß, oberflächlich zerklüftet. Es verursachte keine Schmerzen. Mikroskopisch bestand der Tumor aus Plasmazellen. Rund faßt den Fall als gutartiges Plasmacytom auf und reiht den Tumor in die Gruppe der aleukämischen heteroplastischen Lymphome. Gegen eine Granulationsgeschwulst führt er den Mangel an reichlichen Kapillaren, das Fehlen neutrophiler Leukocyten und Lymphocyten, das gleichförmige Aussehen der Zellen und ihre gleichmäßige Anordnung an.

Alagna berichtet von 30 Fällen von Nasenpolypen, die er bei Individuen vom 42. bis 45. Lebensjahre beobachtete und die in der Mehrzahl der mittleren Muschel aufsaßen. Sie bestanden gleichfalls zum größten Teil aus Plasmazellen.

Ciaccio endlich berichtet über einen Fall von Fibroplasmacytom des Samenstranges bei einem 38 Jahre alten Fischer. Ciaccio tritt hierbei hinsichtlich der Genese der Plasmazellen der Marchandschen Ansicht bei.

Bei Gelegenheit der Beschreibung des Schriddeschen Falles wurde schon erwähnt, daß dieser Autor im Blut der betreffenden Patientin Plasmazellen nachweisen konnte. Eine ähnliche Beobachtung machten auch Glucinsky und Reichenstein. Sie faßten den Fall als Pseudoleukämia plasmazellularis auf. Im Blute fanden sich 39640 weiße Blutkörperchen, unter ihnen 67 % Lymphocyten, von diesen waren 70 % Plasmazellen. Bei der Sektion fanden sich zahlreiche Tumoren in den Rippen, Wirbelkörpern, Femur, Stirn und Scheitelbein. Diese Tumoren bestanden ebenfalls aus Plasmazellen. Außerdem war bei der Patientin ein Milztumor und chronische Hyperplasie der cervikalen axillaren und peritrachealen Lymphdrüsen nachzuweisen, jedoch waren dieselben frei von Plasmazellen. Ähnliche Krankheitsbilder sind noch von Foà und Micheli beschrieben worden.

Bei Foà handelte es sich um eine 63jährige Patientin, die an einer schweren Anämie mit Milztumor und Lebervergrößerung gelitten hatte. Mikroskopisch fanden sich in Milz, Leber, Knochenmark und Lymphdrüsen zahlreiche Plasmazellen. Auch sollen im Blut Plasmazellen vorgefunden worden sein, jedoch meint Schridde, daß es sich bei den beschriebenen Zellformen um Myeloblasten gehandelt hat, weil Plasmazellen seiner Ansicht nach nur unter ganz besonderen Bedingungen im Blute vorkommen.

Der Fall von Micheli gleicht klinisch und anatomisch ganz dem von Foà, jedoch wurden im Blute keine Plasmazellen gefunden.

In diese Gruppe gehört wohl auch noch der Fall von Maresch. Eine 48jährige Frau hatte eine Lymphdrüsengeschwulst am Halse, die nach der Exstirpation sehr schnell rezidivierte und die mikroskopisch fast ausschließlich aus Plasmazellen bestand. Die Patientin starb an einem postoperativen Erysipel. Bei der Sektion fanden sich geringe Veränderungen in den übrigen Drüsen, große Knoten in der Leber, spärliche im Knochenmark. Die Knoten der Leber und des Knochenmarks enthielten vorwiegend Plasmazellen.

Vogt berichtet von einem 20jährigen jungen Manne, der plötzlich an Heiserkeit erkrankt war. Als der Patient in das Krankenhaus kam, schwankte die Temperatur zwischen 36,8°

und 38,2° C. Am 5. Tage nach der Aufnahme bekam er plötzlich einen Erstickungsanfall, dem er sofort erlag. Bei der Sektion zeigten sich die Hals- und Achseldrüsen stark vergrößert, auch die Kubitaldrüsen und Inguinaldrüsen waren palpabel. Die übrigen Drüsen nicht besonders vergrößert. Die Submucosa des Rachens und des Kehlkopfeinganges waren durch graue Infiltrate diffus verdickt, die Schleimhaut darüber intakt. Herderkrankungen waren nicht zu finden. Die Milz war etwas vergrößert. Die Schleimhautinfiltrate setzten sich hauptsächlich aus Lymphocyten zusammen, neben denen in wechselnder Menge Plasmazellen auftraten. Um die Gefäße herum war eine adventitielle Mantelzone, die sehr reich an Plasmazellen war. Diese Bilder fanden sich sowohl in der Schleimhaut als in der Marksubstanz der Lymphdrüsen. Sowohl in der Schleimhaut als in den Halsdrüsen waren Langhanssche Riesenzellen zu beobachten, die an manchen Stellen den Mittelpunkt sehr scharf begrenzter Knötchen aus Epitheloidzellen abgaben.

Tuberkelbazillen waren allerdings nicht nachweisbar, auch fielen die Meerschweinchenimpfungen negativ aus; doch glaubte Vogt an die Möglichkeit einer genetischen Beziehung der Plasmazellwucherung zu echter Tuberkulose. Er bezeichnet seinen Fall als Granulomatosis plasmacellularis und führt ihn auf eine unbekannte Schädlichkeit zurück, bei welcher die Plasmazellen sich unter der Einwirkung eines spezifischen Reizes sowohl aus Adventitiazellen als aus den Lymphocyten der Follikel der Lymphdrüsen entwickelten; es handelte sich um eine disseminierte autochthone Entstehung der infiltrierenden Elemente aus den normalen Gewebebestandteilen.

Der letzte Fall dieser Art wird von Kusunoki und Frank mitgeteilt. Bei einem 44jährigen Manne entstand ein kleines, hartes, erbsengroßes Knötchen am linken Kieferwinkel, welches im Laufe von 2 Jahren zu großen, den Kehlkopf komprimierenden Knollen heranwuchs; im letzten halben Jahre gesellten sich noch Knoten im Nasenrachenraum hinzu, welche oft bluteten. Alle Knoten wurden exstirpiert und erwiesen sich als lymphomatöse Wucherungen mit Nekrosen und Narbenbildungen. Die Hauptmasse

wurde von Plasmazellen gebildet, welche meist den Marschalkóschen Typus repräsentierten, aber auch in Übergängen mannigfacher Art als große, zum Teil wabig gequollene Zellen erschienen, deren Beziehung zur Gefäßwand unverkennbar war. Die Verfasser (welche unter Kaufmanns Leitung arbeiteten) nehmen an, daß eine toxische Erregung unbekannten Ursprungs — Lues und andere Infektionen ließen sich nicht erweisen — die Endothelien der Gefäße und die adventitiellen Zellen zur Wucherung brachte und daß die Plasmazellen durch Umwandlung der letzteren entstanden. Eine Entwicklung derselben aus Blut- oder Lymphzellen ließ sich nicht annehmen. Der ganze, anscheinend vom Nasenrachenraum ausgegangene Prozeß ist nicht als maligner Tumor aufzufassen, wohl aber als identisch mit den sogen. plasmazellulären Myelomen, welche in der Literatur beschrieben sind. Er gehört nicht zu den pseudoleukämischen Geschwulstbildungen, sondern zu der Gruppe der Granulome. In dieser Auffassung schließen die Verfasser sich Pappenheim und Domarus an; die „plasmazellulären Myelome“ sind eigentlich keine echten Knochenmarkprodukte, weil die Plasmazellen nicht zu den spezifischen Zellarten des Knochenmarkes gehören; die Verfasser bezweifeln auch die echte Geschwulstnatur der unter jener Bezeichnung beschriebenen Fälle, heben dagegen die Beziehung der Plasmazellen zu Entzündungsprozessen und speziell zu dem Gewebe des Nasenrachenraums besonders hervor und erklären das Vorkommen von Plasmazellen im Blut in einigen Fällen (Foà, Schridde, Glucinski und Reichenstein) durch die Annahme, daß gelegentlich solche Zellen aus der wuchernden Gefäßwand ins Blut einwandern könnten, da ihnen ja Wanderfähigkeit zukommt (Schridde, Joannovics, Pirone, Vogt) (vgl. auch die im vorstehenden mehrfach benutzten Literaturangaben bei Kusunoki und Frank).

Überblicke ich die Reihe dieser Fälle von Wucherungen, bei denen die Plasmazellen die Hauptrolle spielten oder sogar ganz ausschließlich den Aufbau ausmachten, so handelt es sich offenbar zum Teil um entzündlich-hyperplastische, zum Teil um blastomatöse Formen. Bei dem derzeitigen Stande unserer

Kenntnisse über die Geschwulstätiologie können wir beide Gruppen nicht sicher als unvereinbare Gegensätze sich gegenüberstellen. Aber die Entwicklung der Plasmazellen bald in entzündlichen Infiltraten, bald in Tumorformen legt doch die Frage nach einer etwaigen einheitlichen Ursache dafür nahe, daß bei verschiedenen Wucherungsgelegenheiten bestimmte Zellen jene Eigenart des Protoplasmas annehmen, welche sie uns als „Plasmazellen“ erscheinen läßt. Nach unseren Befunden schließe ich mich der Meinung an, daß diese durch die Färbung erkennbare Variation des Protoplasmas in Zellen verschiedener Herkunft — vom Stamme der Lymphoblasten oder der Fibroblasten — auftreten kann, ebenso wie ja die charakteristische Farbreaktion in Epithelien verschiedener Art nachweisbar ist. Man würde also annehmen müssen, daß in den mannigfachen „Plasmocytomen“ die chemischen Vorbedingungen für die Ausbildung der Plasmazellen in gesteigertem Maße auftreten, und daß Zellen bestimmter Herkunft, vor allem wohl Adventitia- und Lymphzellen, auf diese Vorbedingungen in besonderem Maße reagieren. In diesem Sinne hat auch Versé für seine Myelome angenommen, daß ursprünglich lymphocytäre Infiltrate unter dem Einfluß besonderer „Reize“ in die Plasmazellform übergegangen seien; ebenso glaubt Alagna, daß die Plasmazellen „nichts weiter darstellen, als ein funktionelles Stadium, das nach Struktur und Funktion recht verschiedenen Elementen gemeinsam ist“; Hoffmann sieht in der Plasmazellform den Ausdruck eines besonders hohen Tätigkeitsgrades der Lymphocyten, während Joannovics eine Abnahme der Funktion aus den spezifischen Eigentümlichkeiten der Plasmazellen erschließt, welche auch er auf die Einwirkung besonderer, fermentartiger Reize bezog. Bei besonders starker Entwicklung der Bedingungen würden zu-

letzt Zellen verschiedener Herkunft an der Ausbildung der Reaktion sich beteiligen; der Marschalkósche Typus würde dabei wohl vorwiegend von der Lymphoblastengruppe abzuleiten sein. Im Grunde würde dann also etwas Ähnliches vorliegen, wie wir bei der Entstehung der „Kolloidzellen“ (welche ja auch gerade in syphilitischen Infiltraten so häufig vorkommen), vielleicht auch der Mastzellen sowie der Pigmentzellen anzunehmen Veranlassung haben; auch die Amyloidbildung, im Tumor wie in der allgemeinen Verbreitung im Körper, könnte hier vergleichsweise herangezogen werden, da es sich offenbar auch bei ihr um die Entwicklung bestimmter, lokal oder allgemein wirksamer chemischer Vorbedingungen handelt. Solche Vorbedingungen können nur in der Ansammlung besonderer chemischer Körper in der Lymphe gesucht werden, welche das Zellprotoplasma zu den verschiedenen spezifischen Leistungen veranlassen.

Nimmt man eine solche Vorstellung an, so würde nur die Frage übrig bleiben, ob der einmal erworbene Typus den betreffenden Zellen dauernd, auch für ihre Nachkommen, erhalten bleibt oder wieder verschwindet. Für das erstere würde die Multiplizität der Plasmocytenmyelome, die doch wohl als Metastasenform aufzufassen ist, angeführt werden können. Indessen erscheint mir diese Frage, welche auf das Kapitel der Zellspezifizität hinausläuft, bis jetzt noch ganz unlösbar.

Für meinen Fall kann ich nur annehmen, daß die außerordentliche, tumorartige Entwicklung von Plasmazellen der spezifischen Wirkung der Spirochäten zuzuschreiben war, welche sich vielleicht in dem Körper der älteren Frau in ganz besonderer Weise entfaltet hatte und demgemäß Zellen verschiedener Herkunft zu der eigenartigen Modifikation überführte. Dabei kann durchaus anerkannt werden, daß in

anderen Fällen andere Ursachen die gleiche Reaktion hervorrufen können (Vogt, Tuberkulose?), und daß diese Ursache wohl in manchen Fällen noch unnachweisbar ist.

Welcher Art die „Reize“ sind, ist kaum zu vermuten. Jedenfalls können ebensowohl Stoffwechselprodukte der Mikroorganismen als solche der Gewebezellen selbst in Frage kommen; vielleicht handelt es sich um einfache Schwankungen des Alkaligehaltes. So sahen wir kürzlich eine hochgradige Plasmacytose in zahlreichen pyelonephritischen Herden eines wenige Wochen alten Kindes, welches eine schwere Cystitis akquiriert hatte; die Plasmazellen infiltrierten das Nierenbindegewebe in sehr ausgeprägten, auch mehrkernigen Formen, und ihre Entwicklung aus Lymphocyten war unverkennbar. Hier war neben der Möglichkeit einer Reizung der letzteren durch die Bakteriengifte auch die Wirkung etwa an Ort und Stelle durch die Bakterien veranlaßter Harnstoffzerlegung (ammoniakalische Zersetzung) denkbar. Die physiologische Prädisposition der Schleimhäute der oberen Luftwege zur Plasmazellbildung deutet auf die physiologischen Lebensbedingungen dieser Organgruppe hin, welche vermutlich regelmäßig die Bildung jener „Reize“ begünstigen; hierdurch würde die Konstanz des Vorkommens der Plasmazellen in den Zungenbalgdrüsen wie in den entzündlichen Prozessen an Nasen-, Mundhöhlen-, Kehlkopfschleimhaut (Alagna) verständlich sein. In dieser Beziehung reiht sich auch mein Fall an, insofern es sich um eine Erkrankung der Lippenschleimhaut handelt.

Sucht man endlich noch einen Einblick in die Schicksale der Plasmazellen zu gewinnen, so glaube ich nach meinen Befunden nicht nur annehmen zu dürfen, daß dieselben an Ort und Stelle entstehen, sondern auch daß sie verschleppt

werden und akut absterben können. Für den letzteren Vorgang sind die beobachteten scholligen Zertrümmerungen der roten Plasmamassen kennzeichnend; genauere Schilderungen solcher Befunde habe ich bisher nicht in der Literatur gefunden. Offenbar halten die Schollen sich im Gewebe ziemlich lange und können anscheinend auch phagocytotisch verarbeitet werden, ohne ihre Färbbarkeit einzubüßen. Diese Schollenbildungen sind nicht mit der Bildung homogener Colloidtropfen („Russelsche Körperchen) zu verwechseln, welche schon von Schridde u. a. als spezifische Leistung der Plasmazellen angesehen wurde; derartige Zellen konnte auch ich beobachten. Sie gleichen durchaus den bei Syphilis anderer Organe (z. B. Aortensyphilis) nachweisbaren; die ungemein massenhafte Entwicklung solcher Kolloidzellen gerade in der Schleimhaut der Zunge bei den tropischen Aphthen, welche von Beneke (Verhandl. der Deutschen Pathol. Gesellschaft 1911) erwiesen wurde, ist hier auch zum Vergleich heranzuziehen.

Für die Verschleppung lebens- und wucherungsfähiger Plasmazellen durch den Lymphstrom möchte ich meine Befunde an den Lymphdrüsen hervorheben; namentlich erscheint die Ablagerung an den Rändern der Follikel und Markstränge bemerkenswert. Ohne die aktive Bewegungsfähigkeit der Plasmazellen leugnen zu wollen, glaube ich doch, daß diese Befunde für eine gewisse Schwerfälligkeit der Bewegung sprechen. Wo die Zellen hingelangen, da bleiben sie liegen und vermehren sich eventuell, ohne weiterzuwandern. Hieraus erklärt sich wohl auch in letzter Linie die tumoartige Verdickung der entzündlichen Zellwucherungen; die Infiltrate wachsen durch anhaltenden Zuschuß neuer Plasmazellen, ohne daß eine entsprechende Abwanderung

erfolgt; der Gegensatz bezüglich der tumorartigen Verdickung gegenüber kleinzelligen Lymphocyteninfiltraten anderer Art wird um so stärker, je reicher das Infiltrat an schwerbeweglichen Plasmazellen ist.

Am Schlusse dieser Arbeit ist es mir eine angenehme Pflicht, Herrn Geheimrat Professor Dr. Beneke für die gütige Überlassung der Arbeit und jederzeit bereitwilligste Unterstützung meinen verbindlichsten Dank abzustatten.

Literatur.

1. **Alagna,** Die Plasmazellen bei Ohren-, Nasen- und Kehlkopfkrankheiten. Virchows Archiv Bd. 204 1911 Heft 4.
2. **Almkvist,** Beiträge über die Kenntnisse der Plasmazellen, insbesondere beim Lupus. Arch. f. Derm. u. Syph. Bd. 58 1901.
3. **Almkvist,** Bemerkungen zu den von Unna sogen. Plasmazellen. Monatshefte f. prakt. Derm. Bd. 32 1902.
4. **Alzheimer,** Histologische Studien zur Differentialdiagnose der progressiven Paralyse. Nissl, Histologische und histopathologische Arbeiten über die Großhirnrinde Bd. 1 1904.
5. **Aschoff,** Ein Fall von Myelom. Münchener med. Wochenschr. 1906 Nr. 7.
6. **Aschoff-Kiyono,** Zur Frage der großen Mononuklären. Fol. Haemat. Vol. XV 1913.
7. **Baumgarten,** Die Rolle der fixen Zellen in der Entzündung. Berliner klin. Wochenschr. 1900 Nr. 39. u. 40.
8. **Berblinger,** Multiple Myelome mit verschiedener Ausbreitung. Frankf. Zeitschr. f. Path. Bd. 6 1910 S. 112.
9. **Boit,** Ein Fall von Plasmazytom des Sinus Morgagni. Frankf. Zeitschr. f. Path. Bd. 1 1907.
10. **Borst,** Chronische Entzündung und pathologische Organisation. Ergebnisse der allgem. Path. u. path. Anat. 1897.
11. **Ciaccio,** Über einen seltenen benignen Tumor des Samenstrangs (Fibroplasmazytom). Zentralbl. f. allgem. Path. u. path. Anat. Bd. 24 1913.
12. **Christian,** Multiple Myeloma. A histological comparison of 6 cases. Journ. of. Exper. Med. Vol. 9 1907 No. 4.
13. **Dominici,** Le Ganglion lymphatique. L'oeuvre médico-chirurgical. Monographies cliniques No. 30. Paris 1902.
14. **Downey-Hal,** The origin and structure of the Plasma-Cells of normal Vertebrates, especially of the cold bloodes Vertebrates, and the Eosinophils in the lung of Amblyostoma. Fol. Haemat. Vol XI 1911 T. 1.

15. **Ehrlich, L.,** Der Ursprung der Plasmazellen. Virchows Archiv Bd. 175 1904.

16. **Enderlen** u. **Justi,** Beiträge zur Kenntnis der Unnaschen Plasmazellen. Deutsche Zeitschr. f. Chirurgie.

17. **Foà,** Sulla Produzione cellulare nell' Infiammazione e in altri processi analoghi. Accad. R. della Science di Torino 1902.

18. **Foà,** Sur la Production cellulaire dans l'inflammation etc. Arch. ital. de Biol. XXXVIII.

19. **Gluzinski** u. **Reichenstein,** Das Myelom und Leucaemia lymphatica (plasmacellularis). Zit.: nach Fabian, Zentralbl. f. Path. 1908.

20. **Hannes** u. **Berthold,** Über das Vorkommen und die Herkunft von Plasmazellen in der menschlichen Tränendrüse. Virchows Archiv Bd. 205 1911 Heft 3.

21. **Hedinger,** Zur Frage der Plasmozytome. Granuloplasmazytoma in Kombination mit einem krebsig umgewandelten Schweißdrüsenadenom des behaarten Kopfes. Frankf. Zeitschr. f. Path. Bd. 7 1910 Heft 3.

22. **Herbert,** Die jungen Plasmazellen bei der chronischen Entzündung. Monatsschr. f. prakt. Derm. Bd. 30 1900 S. 313.

23. **Hodara,** Kommen in den blutbereitenden Organen des Menschen normalerweise Plasmazellen vor? Monatsschr. f. prakt. Derm. Bd. 22 1896.

24. **Hoffmann,** Über das Myelom, mit besonderer Berücksichtigung des malignen Plasmoms. Zugleich ein Beitrag zur Plasmazellenfrage. Zieglers Beitr. Bd. 35 1904 Heft 2.

25. **Joannovics,** Über Plasmazellen. Zentralbl. f. allgem. Path. u. path. Anat. Bd. 20 1909.

26. **Joannovics,** Über das Vorkommen, die Bedeutung und die Herkunft der Unnaschen Plasmazellen bei verschiedenen pathologischen Prozessen. Zeitschr. f. Heilkunde Bd. 20 1899.

27. **Justi,** Über die Unnaschen Plasmazellen in den normalen und tuberkulösen Granulationen. Virchows Archiv Bd. 150 1897.

28. **Klose,** Über das Plasmozytom der Pleura. Beitr. zur klin. Chir. Bd. 74 1911.

29. **Krjukoff,** Le plasmocytome histiogène. Fol. Haemat. Vol. XII 1911 T. 5.

30. **Krompecher,** Beiträge zur Lehre von den Plasmazellen. Zieglers Beitr. Bd. 24 1898.

31. **Kusunoki** u. **Frank,** Über ein plasmazelluläres Granulom unter dem Bilde von Lymphomen der Halslymphdrüsen und geschwulstartigen Knoten in der Nasenschleimhaut. Virchows Archiv Bd. 212 1913 Heft 3.

32. **Marchand,** Der Prozeß der Wundheilung. Stuttgart 1904.

33. **Marchand,** Über die Herkunft der Lymphocyten und ihre Schicksale bei der Entzündung. Verhandl. der Deutschen Path. Ges. 1913, 16. Tag.

34. **Maresch,** Über ein plasmazelluläres Lymphogranulom. Verhandl. der Deutschen Path. Ges. 1909.

35. **v. Marschalkó,** Über die sogenannten Plasmazellen, ein Beitrag zur Kenntnis der Herkunft der entzündlichen Infiltrationszellen. Arch. f. Derm. u. Syph. Bd. 30 S. 3 u. 241.

36. **v. Marschalkó,** Zur Plasmazellfrage. Zentralbl. f. Path. Bd. 10 1899.

37. **Maximow,** Experimentelle Untersuchungen über die entzündliche Neubildung von Bindegewebe. Zieglers Beitr. V. Suppl.-Band 1902.

38. **Micheli,** Verhandlungen des italienischen Kongresses für innere Medizin.

39. **Occhi,** Sul morbi di Kahler. Contrib. clin. anat. path. Milano 1907.

40. **Papadia,** Sulle plasmacellule e sui fenomeni reattivi nella cisticercosi cerebrale. Rivista di patol. nervosa et mentale 1909 Heft 8.

41. **Pappenheim,** Weitere kritische Ausführungen zum gegenwärtigen Stand der Plasmazellenfrage. Virchows Archiv Bd. 169 1902.

42. **Pascheff,** Plasmacelluläre Bildungen (Plasmome) der Bindehaut und der Hornhaut. Gräfes Arch. f. Ophthalm. Bd. 68 1908.

43. **Pirone,** Sur les cellules plasmatiques. Fol. Haemat. Vol VII 1909.

44. **Portile,** Untersuchungen über die Herkunft der Plasmazellen in der Leber. Zieglers Beitr. Bd. 36 1904.

45. **Quackenboß,** Multiple myeloma with involvement of the orbit. The Journ. of Med. Research. XV 1906.

46. **Rheindorff,** Zur Plasmazellenfrage bei der progressiven Paralyse. Virchows Archiv Bd. 198 1909.

47. **Rund,** Über ein Plasmozytom der Konjunktiva. Diss. Königsberg 1911.

48. **Schaffer,** Über Plasmazellen. Ref. 81. Vers. der Verein. deutscher Naturforscher und Ärzte Salzburg 1909.

49. **Schlesinger,** Über Plasmazellen und Lymphocyten. Virchows Archiv Bd. 169 1902.

50. **Schottländer,** Über Eierstockstuberkulose. Kap. III. Jena (Verlag G. Fischer).

51. **Schridde,** Zur Histologie des Rhinoskleroms. Ein Beitrag zur Plasmazellenfrage und zur Genese der hyalinen Körperchen. Arch. f. Derm. u. Syph. Bd. 73 1905.

52. **Schridde,** Über die Wanderungsfähigkeit der Plasmazellen. Verhandl. der Deutschen Path. Ges. 1906.

53. **Schridde,** Die histologische Diagnose der Salpingitis gonorrhoica. Deutsche med. Wochenschr. 1908.

54. **Schridde,** Weitere Untersuchungen über die Körnelungen der Plasmazellen. Zentralbl. f. allgem. Path. u. path. Anat. Bd. 16 1905 Nr. 11.

55. **Schwarz,** Studien über die im großen Netz des Kaninchens vorkommenden Zellformen. Virchows Archiv Bd. 179 1905.

56. **Simmonds,** Sitzung des Ärztl. Vereins Hamburg. Deutsche med. Wochenschr. 1912 S. 435.

57. **Simmonds,** Jahresbericht des Krankenhauses St. Georg. 1911.

58. **Sternberg,** Über die Rolle der Lymphocyten bei den chronisch infektiösen Entzündungen. Verhandl. der Deutschen Path. Ges. Jena (Verlag Fischer) 1913.

59. **Unna,** Histologischer Atlas zur Pathologie der Haut. 1903.

60. **Unna,** Die Herkunft der Plasmazelle. Virchows Archiv Bd. 114 1913, 2 u. 3.

61. **Versé,** Über Plasmacytome und myelomartige Erkrankungen des Knochenmarks. Verhandl. der Deutschen Path. Ges. 1912.

62. **Vogt,** Granulomatosis plasmacellularis colli. Frankf. Zeitschr. f. Path. Bd. 10 1912 Heft 1.

63. **Waldeyer,** Über Bindegewebszellen. Arch. f. mikr. Anat. Bd. 11 1875.

64. **Warstat,** Über das multiple Plasmacytom der Knochen, zugleich ein Beitrag zur Myelomfrage. Zieglers Beitr. Bd. 55 1913 Heft 2.

65. **v. Werdt,** Zur Kenntnis des Plasmacytoms. Frankf. Zeitschr. f. Path. 1911.

66. **Whrigt,** Journal of the Boston. Soc. of. med. Sc. Vol. IV 1900.

67. **Wieland,** Diss. Basel 1893.

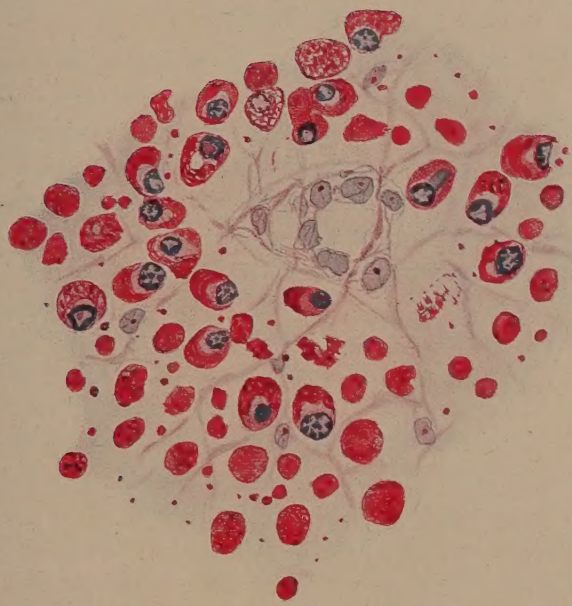

Erklärung der Abbildung.

Stelle einer nekrotisierenden Plasmazellwucherung. Zerfall des spezifisch gefärbten Plasmas in Trümmerstücke verschiedener Größe.

Robert Noske, Borna-Leipzig, Großbetrieb für Dissertationsdruck.

Lebenslauf.

Geboren wurde ich, Hermann Julius Bünger, — Konfession: evangelisch, Staatsangehörigkeit: Preußen — am 22. Dezember 1887 zu Barmen (Rheinprovinz).

Meine wissenschaftliche Vorbildung erhielt ich auf der Oberrealschule meiner Vaterstadt von Ostern 1898 bis Ostern 1907. Ich verließ die Schule mit dem Zeugnis der Reife. Am 13. März 1909 bestand ich die Ergänzungsprüfung im Lateinischen.

Vom Sommersemester 1907 studierte ich in Marburg Medizin, bestand im 5. Semester — 2. August 1909 — daselbst die ärztliche Vorprüfung.

Im Wintersemester 1909/10 studierte ich in Gießen unter gleichzeitiger Ableistung meines halben Militärdienstjahres mit der Waffe, Sommersemester 1910 in München, Wintersemester 1910/11 in Marburg und vom Sommersemester 1911 mit Wintersemester 1911/12 in München, wo ich am 4. Juni 1912 das Staatsexamen ablegte. Nach Ableistung meines praktischen Jahres als Medizinalpraktikant am Krankenhause zu Langenberg (Rhld.) und am pathologischen Institut der Universität Halle erhielt ich am 7. Juli 1913 meine Approbation mit Gültigkeit vom 30. Juni 1913.

Meine akademischen Lehrer waren: Gasser, Disse, Zumstein, Rückert, Schenck, Kutscher, Zincke, Fries, Richarz, Meyer, Korschelt, Beneke, Borst, Schmincke, F. v. Müller, Brauer, v. Bauer, E. Müller. May, Seitz, Brasch, Gürber, Tappeiner,

v. Angerer, Friedrich, Klausner, Schmidt, Gebele, Zangemeister, Döderlein, Klein, Amann, Rieländer, Vossius, Bach, Eversbusch, Schlösser, v. Kraepelin, Jahrmärker, Isserlin, Bonhoff, Kopp, Gruber, Ostmann, Heine, Hildebrandt.

Die zur Erlangung der Doktorwürde erforderliche mündliche Prüfung legte ich am 28. Juli 1913 ab.